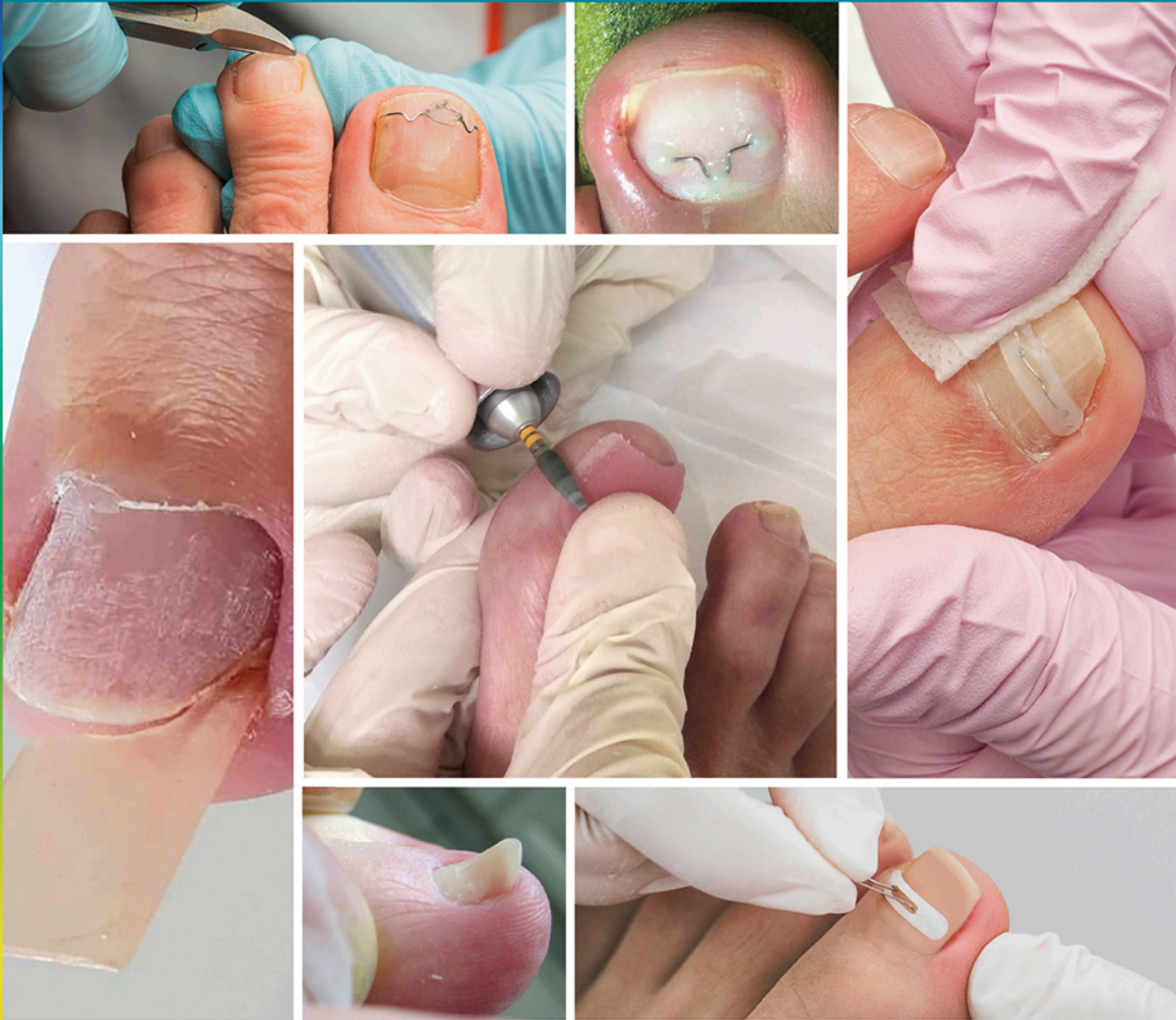

4. Auflage

Anke Niederau

# Das große Buch der Nagelerkrankungen



Ursache • Podologische Diagnostik • Therapie • Prophylaxe



#### Bibliografische Informationen der Deutschen Nationalbibliothek

Die Deutsche Nationalbibliothek verzeichnet diese Publikation in der Deutschen Nationalbibliografie; detaillierte bibliografische Daten sind im Internet über <http://dnb.ddb.de> abrufbar.

© 2016 Verlag Neuer Merkur GmbH  
Verlagsort: Postfach 12 53, D-82141 Planegg

Alle Urheberrechte vorbehalten. Vervielfältigungen bedürfen der besonderen Genehmigung.

Das Werk einschließlich aller seiner Teile ist urheberrechtlich geschützt. Jede Verwertung außerhalb der engen Grenzen des Urheberrechtsgesetzes ist ohne Zustimmung des Verlages unzulässig und strafbar. Das gilt insbesondere für Vervielfältigungen, Übersetzungen, Mikroverfilmung und die Einspeicherung und Verarbeitung in elektronischen Systemen.

Alle in dieser Veröffentlichung enthaltenen Angaben, Ergebnisse usw. wurden von der Autorin nach bestem Wissen erstellt und von ihr und dem Verlag mit größtmöglicher Sorgfalt überprüft. Gleichwohl sind inhaltliche Fehler nicht vollständig auszuschließen. Daher erfolgen alle Angaben ohne jegliche Verpflichtung oder Garantie des Verlages oder der Autorin. Sie garantieren oder haften nicht für etwaige inhaltliche Unrichtigkeiten (Produkthaftungsausschluss). Im Text sind Warennamen, die patent- oder urheberrechtlich geschützt sind, nicht unbedingt als solche gekennzeichnet. Aus dem Fehlen eines besonderen Hinweises oder des Zeichens ® darf nicht geschlossen werden, es bestehe kein Warenschutz.

Der einfacheren Lesbarkeit wegen verwendet dieses Lehrbuch das generische Maskulinum und damit die verallgemeinernde, grammatikalisch männliche Bezeichnung. Diese ist als geschlechtsneutral zu verstehen, es sind alle Menschen – unabhängig vom Geschlecht – angesprochen.

Anke Niederau  
Das große Buch der Nagelerkrankungen  
ISBN 978-3-95409-062-4  
4. überarbeitete und erweiterte Auflage 2020

Layout/Umschlaggestaltung: Martina Stolzmann  
Titelbilder: © AdobeStock (3), Anke Niederau, Sonja de Wilde (1)  
Lektorat: Ulrich Bartel/Dr. Martina Kliem

Druck: Neografia, a. s., Martin-Priekopa, Slowakei

<b>Vorwort</b>	<b>3</b>
<b>1 Einleitung</b>	<b>9</b>
<b>2 Der Aufbau des Nagels</b>	<b>15</b>
<b>3 Nagelerkrankungen</b>	<b>29</b>
3.1 Diabetisch-neuropathische Onychopathie (DNO)	31
3.2 Unguis incarnatus	36
3.3 Paronychie/Panaritium (Nagelumlauf)	44
3.4 Unguis convolutus (Zangennagel, Rollnagel)	46
3.5 Onychomykose	50
3.6 Chloronychie	74
3.7 Yellow-Nail-Syndrom	75
3.8 Psoriasisnägel	76
3.9 Koilonychie	77
3.10 Leukonychie	78
3.11 Terry-Nagel	80
3.12 Mees-Streifen	81
3.13 Muehrcke-Bänder	81
3.14 Onychauxis	82
3.15 Onychogryposis	83
3.16 Pachyonychie	87
3.17 Onychodystrophie	89
3.18 Unguis inflexus	91
3.19 Unguis retroflexus	92
3.20 Onychorrhaxis/Onychoklasie	93
3.21 Onychoschisis	95
3.22 Onychoatrophie	96
3.23 Onychomadese (Nagelverlust)	97
3.24 Onycholyse	100
3.25 Onychophosis	102
3.26 Beau-Reil-Querfurchen	103
3.27 Subunguales Hämatom	104
3.28 Onychia	106
3.29 Subunguales Granulationsgewebe/Ulcera	107
3.30 Subunguale Exostosen	108

3.31	Subungualer Clavus	110
3.32	Subunguale Hyperkeratose	112
3.33	Trachyonychie	113
3.34	Pterygium	114
3.35	Brachyonychie	115
3.36	Sklerodermie	116
3.37	Tumoren im Nagelbereich	117
3.38	Skleronychie	118
3.39	Dyschromie	119
3.40	Halb-und-Halb-Nagel	120
3.41	Papageienschnabelnagel	121
3.42	Alopecia areata/Alpecia totalis	121
3.43	Der Kindernagel	122

## 4 Verbände 143

## 5 Orthonyxie 151

5.1	Die Geschichte der Orthonyxie	153
5.2	Tipps für alle Spangen – <b>Kontraindikationen!</b>	154
5.3	Fraser-Spange mit Omegaschlaufe	155
5.4	NASPAN-Platinium	167
5.5	Die physikalischen Kräfte aller dreiteiligen Spangen	169
5.6	3TO-Spange	169
5.7	Ortogrip-Spange	171
5.8	SSO4U-Spange	174
5.9	VHO-Osthold-Spange	177
5.10	ORa-Spange	180
5.11	Corectio-Titan-Spange	185
5.12	3TO PLUS+ Spange	189
5.13	COMBIped-Spange	191
5.14	Nickel-Titanium-Spange NiTi Uno	197
5.15	Goldstadt professional Voll- und Halbspange	199
5.16	Goldstadt professional Classic	201
5.17	Goldstadt professional Klebspange	202
5.18	BS-Spange Classic	203
5.19	BS-Spange Classic <sup>+</sup>	208
5.20	BS-Spange mit Magnetapplikator	208

5.21	BS-Quick-Spange	212
5.22	Onyclip	216
5.23	podofix-Aktiv-Klebespange	218
5.24	Erki-Technik	222
5.25	PODOSTRIPE-Klebespange	224
5.26	Unguisan Blue Light	226
5.27	Onyfix-Nagelkorrektursystem	227
5.28	Übersicht der Werkzeuge zur Herstellung einer Drahtspange	232
5.29	Übersicht Klebespangen	235
5.30	Fehler und Folgen nicht fachgerechter Anfertigung von Nagelkorrekturspangen	236
<b>6</b>	<b>Nagelprothetik</b>	<b>237</b>
6.1	Aufgussverfahren	239
6.2	VIVANIE-Nagelplattenprothetik	241
6.3	Aufgussverfahren mit Rhodoid	245
6.4	Plattenprothetik	246
6.5	Plattenprothesen mit Unguisan	248
6.6	Impro-System	251
6.7	Nagelprothetik mit Glasfasergewebe	255
6.8	Nagelprothetik durch Lichthärtung	259
6.9	Nagelmasse	260
6.10	Unguisan-Verfahren	261
6.11	Mit dem Pinsel auftragbare Kunststoffe	262
<b>7</b>	<b>Tamponaden und Taping</b>	<b>263</b>
7.1	Copoline	265
7.2	Copoline – mit Wirkstoffen getränkte Gazen und Kompressen	266
7.3	Tamponieren mit Ligasano	266
7.4	Smig	268
7.5	Guttaperchamasse als Platte	269
7.6	Orthosen-Silikone	270
7.7	Sulci-Protectoren	271
7.8	Präparate, mit denen man gut tamponieren kann	272
7.9	Taping bei Nagelerkrankungen	276

<b>8.</b>	<b>Instrumente zur Nagelbearbeitung</b>	<b>279</b>
8.1	Instrumente und ihre Anwendung	283
8.2	Vorbereitung und Durchführung der Fußbehandlung	284
8.3	Anwendung der rotierenden Instrumente	288
<b>9</b>	<b>Kurzzusammenfassung</b>	<b>291</b>
<b>10</b>	<b>Differenzialdiagnosen von Nagelveränderungen</b>	<b>299</b>
<b>11</b>	<b>Literatur- und Adressenverzeichnis</b>	
	<b>Internetquellen</b>	<b>305</b>

# Einleitung

1

## Warum ist das Wissen um die Ursachen, Diagnostik und Behandlung von Nagelerkrankungen so wichtig?

Sowohl für Podologen und Fußpfleger als auch die anderen Heilberufe ist es wichtig, das Auftreten von krankhaften Nägeln sowie Nagelwachstumsstörungen zu erkennen. Denn von den Patienten selbst werden die Nagelveränderungen oftmals als störend empfunden. Mitunter tragen sie aus Scham keine Sandalen oder laufen nicht barfuß, woraus sich depressive Verstimmungen und soziale Isolation ergeben können. Um diesen Kreislauf zu durchbrechen, ist es notwendig, eine einfühlsame aber auch fundierte Anamnese und Diagnostik in Zusammenarbeit mit dem Arzt oder Heilpraktiker zu entwickeln und durchzuführen.

Für die Diagnostik sind folgende Punkte zu beachten:

### Anamnese

- Alter
- Vorerkrankungen (z. B. Durchblutungsstörungen, Diabetes mellitus)
- Ernährungsgewohnheiten
- angeborene oder erworbene Fuß- und Zehendeformitäten
- Geschwindigkeit des Wachstums
- mechanische Belastung des Nagels
- Strümpfe und Schuhe (Passgenauigkeit ist wichtig, da anderenfalls dadurch schon erste Deformitäten herbeigeführt werden können)

### Befunderhebung

- Fußstatik: Um eine gute Fußstatik zu erzielen, ist es besonders wichtig, dass wir uns die Gesamtstatik des Menschen ansehen. Fehl- und Schonhaltungen führen zu Statikveränderungen am gesamten Körper, insbesondere auch an den Füßen, und wirken sich damit auf die Nägel aus. Die Ganganalyse des Patienten lässt oftmals ebenfalls sehr gute Rückschlüsse auf Fuß- und Nagelbelastungszonen zu.

- genaue Betrachtung der Nägel (hierbei ist auf gute Lichtverhältnisse zu achten)
- Befall eines oder mehrerer Nägel
- asymmetrischer Befall (kann lokal bedingt sein)
- symmetrischer Befall (kann Hinweis auf eine allgemeine Störung geben)
- die Inspektion der Nägel sollte mit der Lupe durchgeführt werden
- den Nagel kann man mittels einer Untersuchungslampe durchleuchten, um z. B. eine Nagelspitze im Sulcus oder einen subungualen Clavus zu lokalisieren
- ärztlicherseits mikroskopische Untersuchung
- bei Pilzen/Bakterien ist häufig das Anlegen einer Kultur erforderlich

Weiter sind Lokalisation und genaue Beschreibung wichtig:

- Wann und wo hat der Prozess angefangen?
- Wie äußern sich die Beschwerden?
- Wie sieht der Nagel im Vergleich zum gesunden Nagel aus?

Ursachen von Nagelveränderungen und Wachstumsstörungen:

- anlagebedingt (angeborene Fuß- und Zehendeformitäten)
- Folge von Krankheitsprozessen (Durchblutungsstörungen) oder Traumata
- schädigende Substanzen (Chemikalien, Medikamente, Gifte)
- Infektionen des Nagels (Onychomykose)

Weiterführende Ursachen sind in Kapitel 9 und 10 mit Erläuterungen zu möglichen Ursachen bei Nagelveränderungen zu finden.

Bei der Untersuchung sollte auf den charakteristischen Glanz des gesunden Nagels geachtet werden. Des Weiteren beurteilen wir Form, Farbe und Nageldicke mit besonderem Augenmerk auf Eponychium und Nagelfalz. Hierfür setzen wir am besten einen Exkavator (Doppelinstrument oder eine andere, aber stumpfe Sonde) ein. Bei vorsichtigem Sondieren können wir Verhornungen,



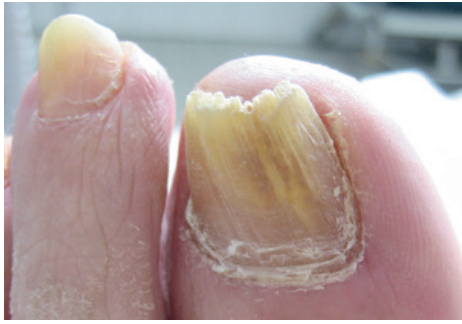

Abb. 1.1 Ein Nagel, mehrere Nagelerkrankungen: Verdacht auf Onychomykose, Onychoauxis, Onychorrhixis, beginnendes Pterygium

Clavi oder eingewachsene Ecken ertasten. Häufig stellen wir mehrere Veränderungen am Nagel fest. Diese sollten mit Foto oder einer Zeichnung dokumentiert werden. Mithilfe der PodoCam-Kamera der ehemaligen Firma Becker (mittlerweile übernommen von der Firma Anton Gerl, Köln) ist eine sehr genaue Darstellung der Veränderungen an Nagel und Haut möglich. Sie ist eine Ergänzung zu Ihrer hochwertigen Arbeitsweise am Patientenfuß.

Die Kamera ist ein kompatibles System für alle Praxen mit EDV und hat eine intuitiv gestaltete Benutzeroberfläche für gestochen scharfe Bilder. Eine automatische Zuordnung zum Patienten sowie die multimediale Versendung der Bilder sind möglich. Die Kamera liefert eine zentrale Schnittstelle zur Bilddokumentation und interdisziplinären Kommunikation direkt an den Arbeitsplatz des Podologen. Die PodoCam verfügt über eine schmale Optik mit eigener LED-Lichtquelle, die auch für schwer zugängliche Stellen geeignet ist. Die Bilder sind automatisch immer scharf. In der Wundtherapie können Sie aus 1 cm Entfernung an den Wundrand blicken oder in den Nagelfalz hineinsehen. Die PodoCam ist hygienisch aufbereitbar. Dank USB ist sie an jedem Arbeitsplatz mit PC/Laptop einsetzbar. Sie ermöglicht eine bis zu 200-fache Vergrößerung via iPad, Bildschirm



Abb. 1.2 Die PodoCam

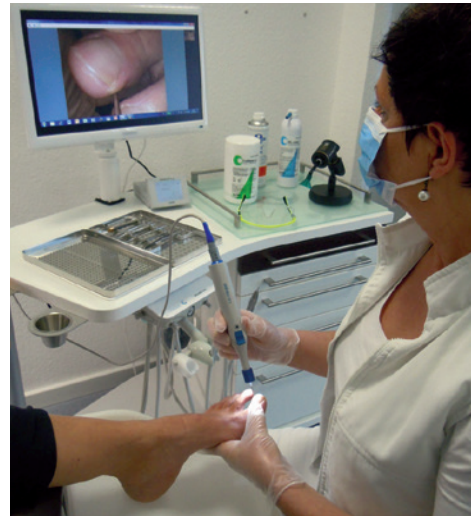

Abb. 1.3 Die PodoCam im Praxiseinsatz

Abb. 1.2 und 1.3: © ehem. Fa. Becker

oder Smartphone. Die virtuelle Bildübertragung führt über ein intensives Wahrnehmungserlebnis, beispielsweise trotz Neuropathie, zu einer neuen Compliancefähigkeit des Patienten. Dank dieses archaischen Empfindens von Sehen und Verstehen kann man weitergehende Maßnahmen wie Spangentherapien aktiv vorstellen. Bei notwendigen interdisziplinären Zuweisungen können Bilder mit kurzem Text verschickt und die Behandlungen rechtlich nachgewiesen werden.

In einem arbeitsreichen Podologenalltag ist die PodoCam ein revolutionäres Multifunktionswerkzeug für präzise Diagnostik, Dokumentation und Kommunikation, auf das ein Profi nicht mehr verzichten sollte.

Ein weiteres Hilfsmittel stellt die Wood-Lampe dar. Diese Schwarzlichtlampe, vom US-amerikanischen Physiker Robert Williams Wood im Jahr 1903 ent-

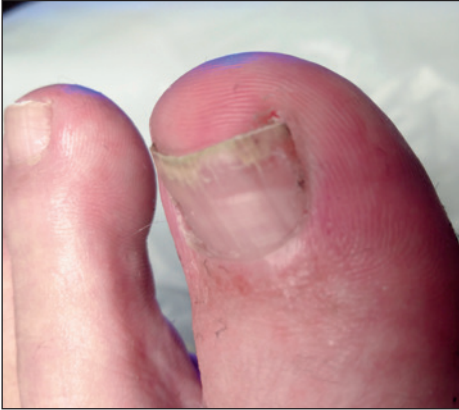

Abb. 1.4 Ohne Licht mit Verdacht auf Mykose

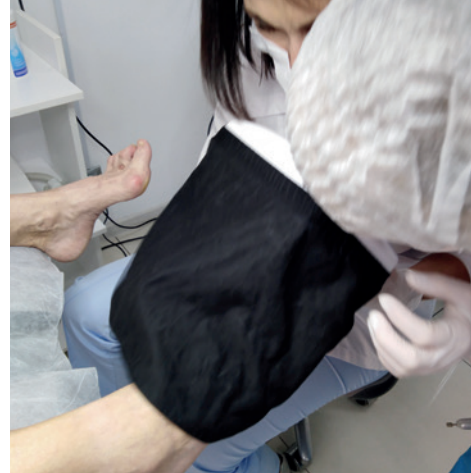

Abb. 1.7 Beurteilung der Haut und Nägel mittels Wood-Lampe

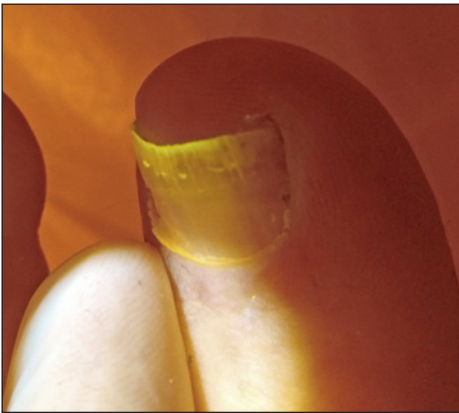


Abb. 1.5 Mit einer Lampe (im Blaubereich von 425 nm des sichtbaren Lichts) Erhärtung des Verdachtes auf Mykose (Gelb)

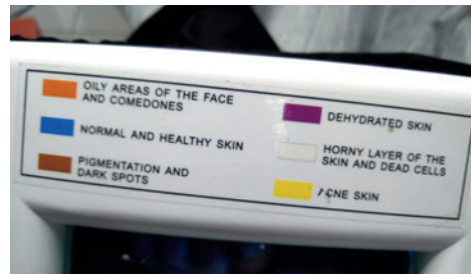

Abb. 1.8 Farben der Wood-Lampe

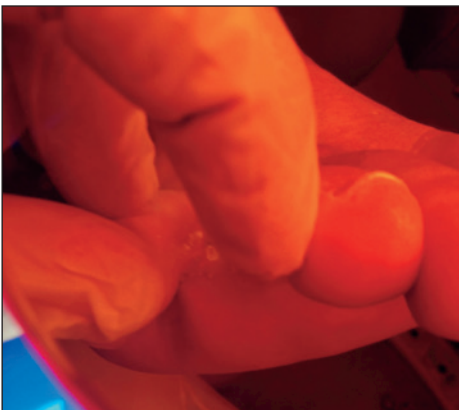


Abb. 1.6 Verdacht auf bakterielle Infektion (Orange)



Abb. 1.9 Beurteilung der Nägel mittels Wood-Lampe  
Abb 1.7 bis 1.9: © Margarita Zdor

wickelt, gibt v. a. langwellige Ultravioletstrahlung ab. In der Dermatologie dient sie der Früherkennung verschiedener Haut- und Nagelerkrankungen, denn sie macht im abgedunkelten Raum fluoreszierende Krankheitsherde und Pigmentveränderungen auf der Haut sichtbar. Bei bestimmten Dermatophyten verursachen deren Tryptophan-Metaboliten eine gelbgrüne Fluoreszenz. Auch bakterielle Erreger wie Pseudomonaden und Propionibacterium acnes leuchten, das Corynebacterium minutissimum bspw. korallenrot. Selbst wenn wir nicht diagnostizieren dürfen, so können wir doch wichtige Hinweise geben, indem wir die Lampe (im Blaubereich von 425 nm des sichtbaren Lichts) mit Schutzbrille einsetzen.

Mit dieser Dokumentation kann im Bedarfsfall eine optimale Therapieab-sprache interdisziplinär in Zusammenarbeit mit Ärzten und anderen Berufsgruppen erfolgen.

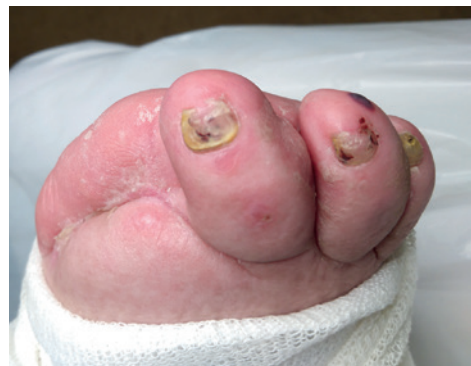
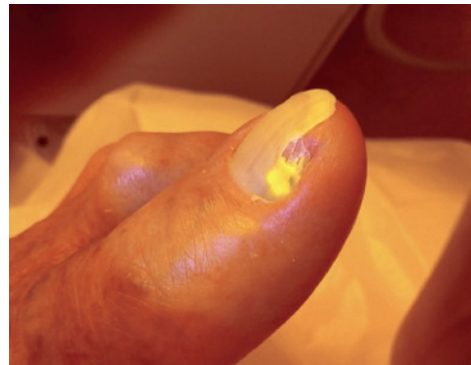
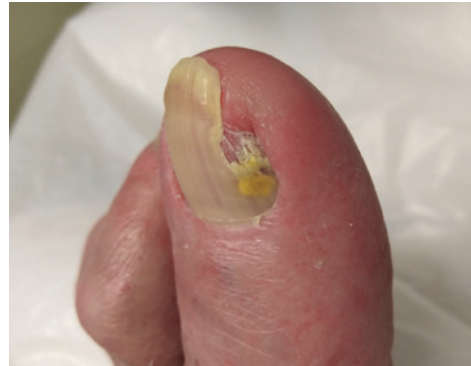Abb. 1.10 Diagnostik mit der LED-Lampe von Onyfix oder Blue Light und orangener Schutzbrille

Abb. 1.11 bis 1.13 Erhärtung des Verdachts auf Mykose

Dieses Buch soll eine Hilfestellung bei der Diagnostik und Therapie für die Praxis sowie im Bereich der Prophylaxe ein wichtiger Beitrag zur Fußgesundheit sein, denn viele Nagelveränderungen könnten mit einer guten patientenorientierten Prophylaxe vermieden werden.

## Der Aufbau des Nagels

Der **Nagel (lat.: Unguis, griech.: Onyx)** ist ein Hautanhangsgebilde und besteht aus 100 bis 150 unregelmäßig übereinander geschichteten Lagen von Hornzellen, die üblicherweise zwischen 0,05 mm (Nagel eines Babys) und 0,75 mm stark sind.

Die Nagelbildung (Onychisation) ist eine Verhornung tief hinter dem Nagelfalz. Gebildet werden die Hornzellen aus hartem Keratin mit einem hohen Anteil an Schwefeldoppelverbindungen sowie einer regelmäßigen Anordnung der Keratinfilamente (Bestandteile des Keratins). Der wesentliche Anteil der Hornsubstanz besteht aus Eiweißmolekülketten, den Polypeptidketten. Der Nagel wächst kontinuierlich: die Fingernägel ca. 1 mm pro Woche und die Fußnägel ca. 1 mm pro Monat (siehe Tabelle 2.1).

### **Nagelbildung (Onychisation)**

Die Nagelbildung ist eine Verhornung tief hinter dem Nagelfalz ohne Bildung der Zwischenstufe Keratohyalin. Letzteres ist ein Eiweiß, das bei der Verhornung im Stratum granulosum von Epithelien in Form kleiner Körnchen innerhalb der Zellen angesammelt wird. Im Zuge der weiteren Verhornung wird es in Eleidin (halbflüssige, fett- und eiweißreiche azidophile Substanz) und schließlich zu Keratin umwandelt. Das Keratin wird in das Stratum lucidum befördert, weshalb diese Schicht als sehr dünner Strich erscheint. Es dient dem Schutz vor Wasserverlust.

### **Nagelplatte (Corpus unguis)**

In der Keimschicht (Nagelmatrix) bildet sich die Nagelplatte. Die Hornsubstanz wird zu 1/3 vom Stratum granulosum (Körnerschicht) des Nagelbetts gebildet. Der Rest der Nagelplatte wird durch die Lunula gebildet. Der Nagel besteht aus drei Schichten: die dorsale Schicht (Dorsalnagel), die aus hartem Keratin besteht, die intermediäre Schicht (Intermediärnagel), die aus Keratin mit Zellstrukturen und Zellkernresten besteht und die palmarische Schicht (Ventralnagel), die aus wei-

chem Keratin besteht und mit dem Nagelbett durch longitudinale (längs verlaufende) Leisten verbunden ist. Die Nagelplatte schiebt sich aus der Keimschicht auf dem Nagelbett nach distal. Das Nagelbett weist spezielle leistenartige Strukturen auf, durch die Nagelplatte und Nagelbett miteinander verbunden sind.

Die Nagelplatte wölbt sich in zwei Richtungen (Längs- und Querrichtung). Durch diese Form bekommt die Nagelplatte eine erhöhte Stabilität.

Verschiedene Faktoren bewirken eine spezielle Farbgebung der Nagelplatte:

- das Kapillarnetz des Nagelbetts (d. h. die von feinsten Blutgefäßen durchzogene Fläche, auf der der Nagel ruht)
- das Keratin (Hornsubstanz), welches von gelblicher bis grauer Farbe ist
- pigmentbildende Zellen (Melanozyten) im Bereich der Matrix sowie des Nagelbetts

Die Dicke der Nagelplatte nimmt zum distalen Ende hin zu, im Bereich der Keimzone ist sie dünner.

### **Nagelmatrix (Radix unguis)**

Die Nagelmatrix (Keimzone) produziert fortlaufend Zellen, die sich in ihrer weiteren Entwicklung abflachen und zur Nagelplatte werden. Die halbmond- oder sichelförmig ausgebildete weißlich durchscheinende Basis des Nagelbetts bezeichnet man als Lunula (lat.: kleiner Mond). Die Lunula ist der sichtbare Teil der Nagelmatrix.

### **Nagelbett (Solum unguis)**

Das Nagelbett ist der Bereich von der Lunula bis zum Hyponychium. Es besteht aus in Längsrichtung parallel angeordneten epidermalen Leisten, die mit den Dermalleisten verzahnt sind. Hier findet in den Basalzellen keine Mitose mehr statt. Da diese ihre Zellkerne verlieren, werden sie zu Nagelbetthornzellen umgebildet.

### **Hyponychium**

An das Nagelbett schließt sich das Hypo-





Abb. 2.1



Abb. 2.2




Abb. 2.3

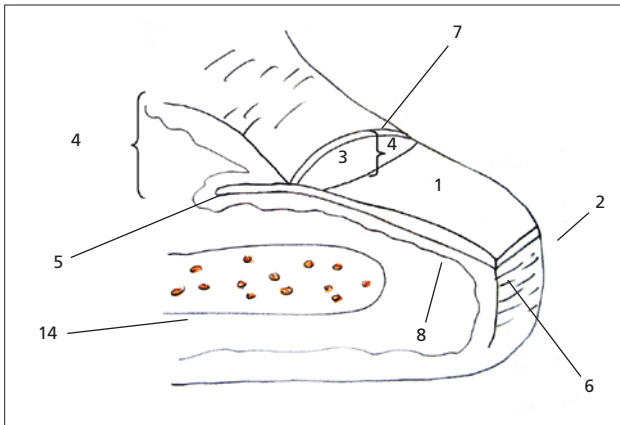


Abb. 2.1 bis 2.4 Beschriftung

- 1 Corpus unguis, Nagelplatte
- 2 Margo liber, freier Nagelrand
- 3 Lunula, Nagelmond
- 4 Radix unguis, Nagelwurzel
- 5 Matrix, Keimschicht
- 6 seitlicher Margo liber, seitlicher freier Nagelrand
- 7 Cuticula, Nagelhäutchen
- 8 Hyponychium – Solum unguis, Nagelbett
- 9 Sulcus unguis, Nagelfalz
- 10 Intermediärnagel mit Papillenleisten
- 11 Hyponychium – Solum unguis, Nagelbett mit Papillenleisten
- 12 Perionychium – Vallum unguis, Nagelwall
- 13 Sohlenhorn
- 14 Knochen, Zehenendglied

Abb. 2.4

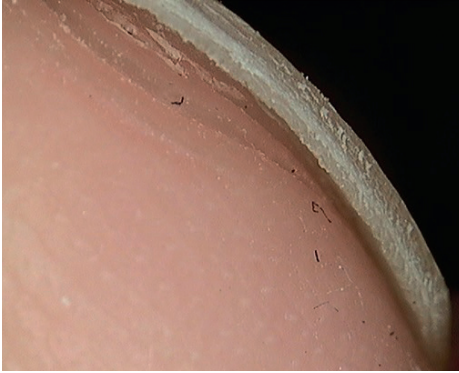

Abb. 2.5 Die drei Hornschichten des Nagels

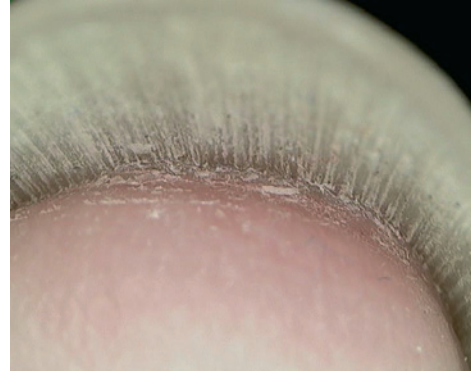


Abb. 2.6 Distale Sicht auf den ventralen Nagel am Übergang zum Sohlenhorn (PodoCam)

nychium an, das bis zur distalen Furche reicht. Pilzinfektionen nehmen meist hier ihren Anfang.

#### Nagelwall (Perionychium)

Die Nagelplatte wird durch die seitliche und proximal liegende Hautfalte begrenzt. Der sichelartige proximale Teil des Nagels mit der darunterliegenden Matrix wird vom Perionychium und durch die epitheliale Cuticula (Nagelhäutchen) abgedeckt.

#### Nagelfalz (Sulcus unguis)

Der Sulcus unguis stellt die Übergangszone der Nagelplatte zum Nagelwall dar.



Abb. 2.7 Nagel distal. Im Bereich der Matrix sind keine Lamellenleisten vorhanden, hier ist der Nagel bis zum Ende der Lunula zweischichtig.

#### Nagelhäutchen (Cuticula)

Das Nagelhäutchen befindet sich am proximalen Perionychium (Nagelwall). Es verschließt so die Nageltasche und liegt auf dem Nagelrücken wie eine feine, dichte Lippe. Eine Verletzung des Nagelhäutchens kann zu schweren Nagelwachstumsstörungen (z. B. infolge einer Infektion mit Bakterien oder Pilzen) führen.

#### Sohlenhorn

Das Sohlenhorn liegt unter dem distalen freien Nagelende. Hierbei handelt es sich um eine verhornte Struktur, die verhindert, dass sich der Nagel vom Nagelbett ablöst und dadurch Fremdkörper oder Keime unter die Nagelplatte gelangen könnten.

#### Funktion

Die Hauptaufgabe des Nagels besteht in seiner Schutzfunktion. Der Nagel schützt das empfindliche Finger-/Zehenendglied und unterstützt die Kuppe von Fingern und Zehen bei der Erfassung feinsten Berührungsreize. Mit dem Finger greifen wir und heben kleine Objekte auf. Die Nägel von Daumen und Zeigefinger wirken dabei wie eine feine Pinzette.

Der Mensch kann sich mithilfe des Nagels kratzen.

Das Nagelwachstum erfolgt kontinuierlich. Es beträgt bei Fingernägeln ca. 1 mm/Woche, die Nagelerneuerungszeit be-

Beschleunigtes Wachstum	Vermindertes Wachstum
Sommer tagsüber Schwangerschaft Bagatelverletzungen Nagelbeißen Nagelschneiden Nägel der rechten Hand (bei Rechtshändern) Nägel der linken Hand (bei Linkshändern) jugendliches Alter Männer Finger Mittelfinger Ringfinger Zeigefinger	Winter nachts  Nägel der linken Hand (bei Rechtshändern) Nägel der rechten Hand (bei Linkshändern) fortgeschrittenes Alter Frauen Zehen Daumen und kleine Finger

Tab. 2.1 Nagelwachstum

trägt ca. sechs Monate. Fußnägel wachsen langsamer, die Erneuerungszeit beträgt ca. zwölf Monate und sie sind dicker.

Die Bildung des fötalen Nagels beginnt gegen Ende des dritten Schwangerschaftsmonats. Es bildet sich ein leicht vertieftes, primäres Nagelfeld. Es wird durch einen bogenförmigen Wulst begrenzt. Aus Körnerzellen entwickelt sich langsam der Nagel, er wächst von distal nach proximal. Ende des fünften Monats bildet das Eponychium und das Hyponychium eine Tasche, die Matrix. Nach dem sechsten Monat beginnt das Nagelwachstum von proximal nach distal.

**Nagelwachstumsstörungen**

Bei der Nagelbildung kann es durch zahl-

reiche äußere und innere Einflüsse zu einem verzögerten Wachstum kommen. Je nach Ursache unterscheidet man verschiedene Formen der Nagelbildungsstörungen.

Nagelbildungsstörungen durch

- exogene (äußere) Faktoren (Abb. 2.8)

Die exogenen Nagelwachstumsstörungen sind physikalische Traumata, die durch Verletzungen, chemische Gifte, Medikamente sowie Fuß- und Zehendeformitäten hervorgerufen werden.

- endogene (innere) Faktoren (Abb. 2.9)

Bei dieser Form betrifft die Nagelbildungsstörung in den meisten Fällen nicht nur einzelne, sondern alle Nägel. Hauterkrankungen und viele weitere Grunderkrankungen können diese Form der Nagelbildungsstörung auslösen. Ein

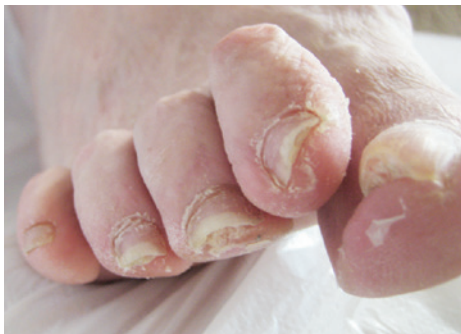

Abb. 2.8 Zehendeformitäten (Hallux rigidus, Krallenzehen D2 bis D4, Digitus superductus D2)

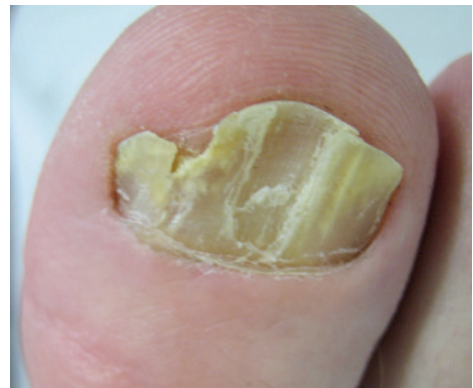

Abb. 2.9 Psoriatischer Nagel



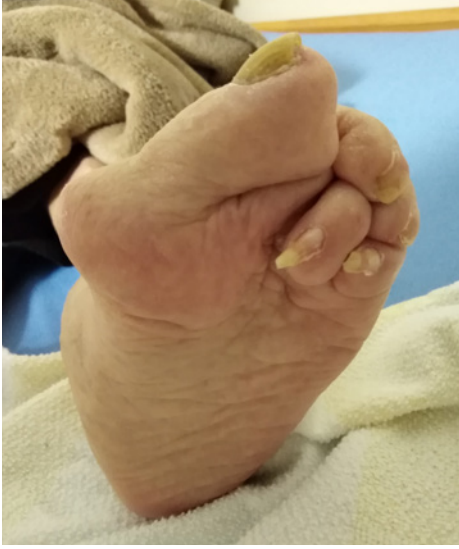

Abb. 2.10 Patientin: „Die Schuhe waren früher so schön und ich wollte doch meinem Mann bis zu Schulter gehen ... Heute weiß ich es besser und würde es nicht mehr machen, denn jetzt kann ich nicht mehr richtig laufen.“

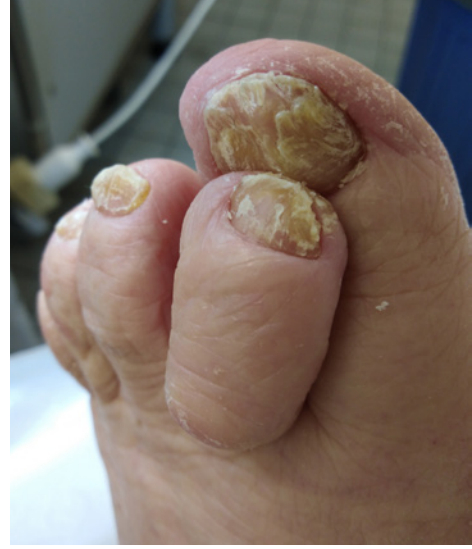

Abb. 2.11 Patientin, auch heute noch Trägerin von Pumps mit 5 cm Absatz

Mangel an Mineralstoffen und Vitaminen kann auch die Ursache sein.

- Vererbung

Bei der sogenannten *Dystrophia unguium mediana canaliformis* ist der Nagel in der Mitte längs gespalten. Auch Sandpapiernägel beruhen auf erblichen Faktoren.

Podologen und Fußpfleger dürfen keine Diagnostik durchführen, sollten aber die Hintergründe und Erscheinungsformen der Nagelerkrankungen erkennen, um eine frühzeitige Abklärung und eine darauf folgende Therapie durch den Arzt zu veranlassen.

Um eine wichtige Ursache für Nageldeformitäten zu beseitigen, sollte eine genaue Beratung für den Kauf der Schuhe und Strümpfe erfolgen. Dabei habe ich in meiner Praxis gute Erfolge erzielt, sodass die Patienten in Zukunft Strümpfe passend kauften und beim Schuhkauf nicht nur die richtige Länge berücksichtigten,

sondern auch die Breite des Schuhs und Höhe des Obermaterials. Worauf zu achten ist, verdeutliche ich immer unter Zuhilfenahme der Innenschuhmessung mit dem Messgerät 12plus (Abb. 2.14 bis 2.18) und einer Schieblehre. Mit dem 12plus werden nicht nur Kinderfüße, sondern auch Erwachsenenfüße und die Innenlänge gemessen (in Millimetern, von Größe 18 bis Größe 45). Man misst die Länge der Füße. Das Messgerät fügt automatisch 12 mm Fußlänge als Spielraum für den



Abb. 2.12 Zehenmessung



Abb. 2.13 Schuhhöhenmessung abzüglich Stärke von Obermaterial und eventuellen Einlagen

Bewegungsablauf hinzu, damit die passenden Schuhe zu den Füßen ausgesucht werden können.

Mit der Schieblehre messe ich die Höhe der Zehen sowie die Breite des Fußes und vergleiche sie dann mit dem Schuh. Hier

stellt sich oftmals eine mangelnde Passgenauigkeit des Obermaterials in Höhe und Breite heraus.

Warum ist eine solche Prüfung für Erwachsene genauso wichtig wie für Kinder? Da sich die mediale und laterale Längswölbung des Fußes unter statischer Belastung und Bewegung um ca. 4 mm absenkt, wird der Fuß bis zu 17 mm länger und ca. 12 mm breiter. Wenn wir dies nicht beachten, kommt es zu Fuß-, Zehen- und Nagelveränderungen. Zusätzlich verändern sich die Statik und das Abrollmuster der Patienten. Es kommt zu Gang- und Standunsicherheit und zu einem erhöhten Sturzrisiko.

Bei der Schuhberatung sollten wir daran denken, dass unsere älteren Patienten die meiste Zeit zu Hause in Hausschuhen laufen. Diese sind meist noch ausgetretener als ihre normalen Schuhe. Daher empfeh-

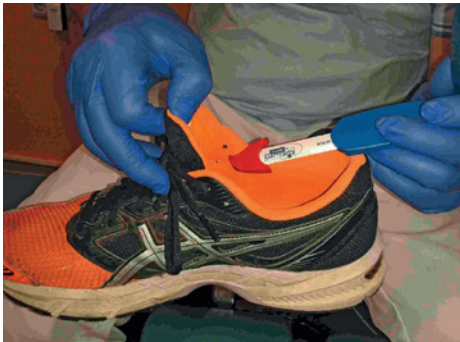

Abb. 2.14 Innenschuhmessung

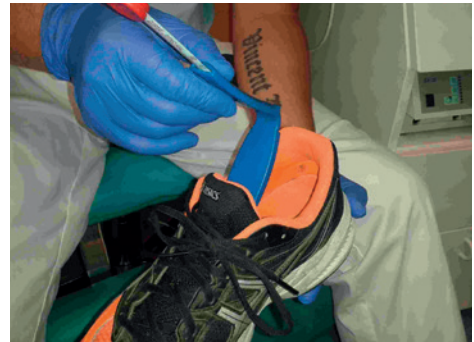

Abb. 2.15 Innenschuhmessung

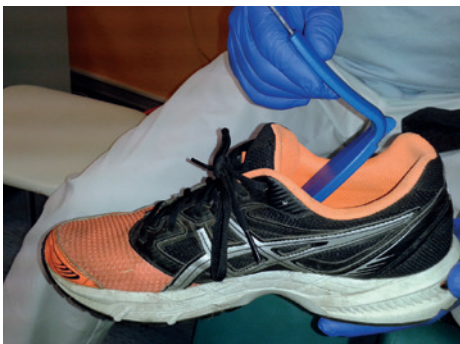

Abb. 2.16 Das Messgerät aus dem Schuh entfernen, ohne die Messskala zu verschieben

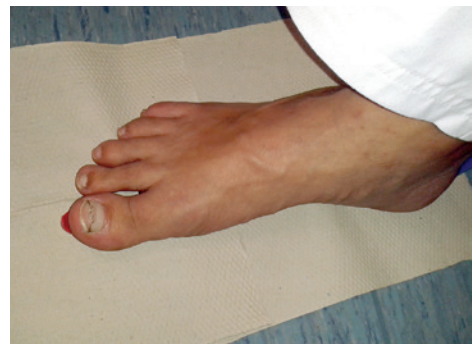

Abb. 2.17 Richtiges Innenmaß des Schuhs

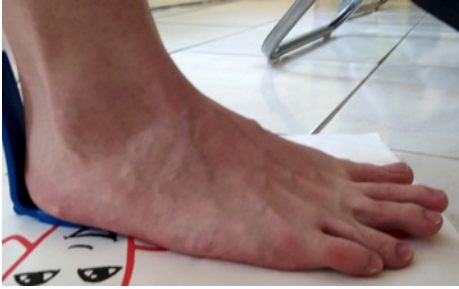

Abb. 2.18 Kontrolle, nachdem das Messinstrument den Schuh am Patienten ausgemessen hat

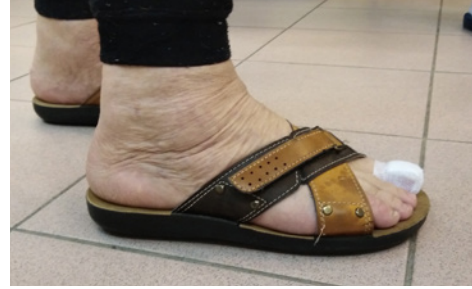

Abb. 2.19 Zu kleiner Schuh

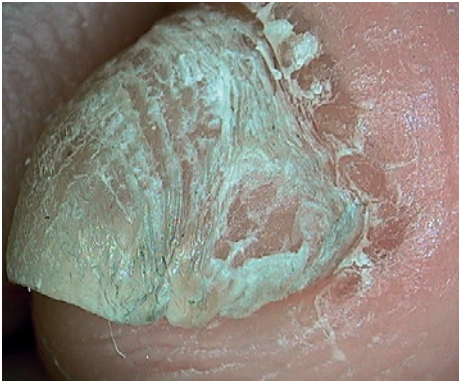

Abb. 2.20 Gestauchter Nagel durch zu kleine Schuhe



Abb. 2.21 Plantaransicht eines zu kleinen Schuhs

le ich, dass die Patienten auch ihre Hausschuhe zur Schuhberatung mitbringen, damit die Beratung vollständig ist.

Auch die Kontrolle der Strümpfe ist ein sehr wichtiges Thema. Denn häufig wird daran nicht gedacht, schließlich dehnen sich die Strümpfe ja. Aber was bedeutet das? Wenn der Strumpf eigentlich zu kurz ist, aber gedehnt wird, will er immer in die Ausgangsstellung zurück (siehe Abb. 2.22 bis Abb. 2.27).

Bei den Strümpfen halte ich den Strumpf ohne zu ziehen medial (innen) am Fuß. Wenn der Strumpf nicht passt, erkläre ich, worauf beim Einkauf neuer Strümpfe geachtet werden sollte.

Wenn man die Hand zu einer lockeren Faust macht und den Strumpf von der Ferse bis zur Zehenspitze, ohne zu ziehen, locker um die Fingergrundgelenke

legt, sollte der Strumpf fingerbreit übereinander liegen, dann passt er auch (Abb. 2.22 bis 2.25).

Ähnliches gilt für die Kontrolle von Kompressionsstrümpfen (Abb. 2.32 bis 2.35).



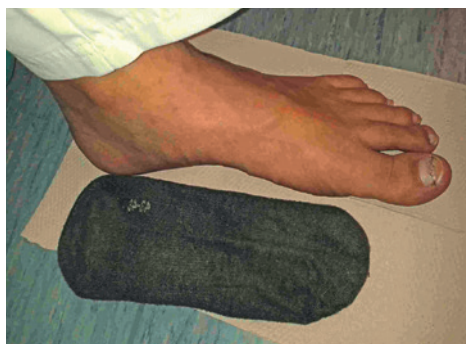

Abb. 2.22 Strumpf neben Fuß legen

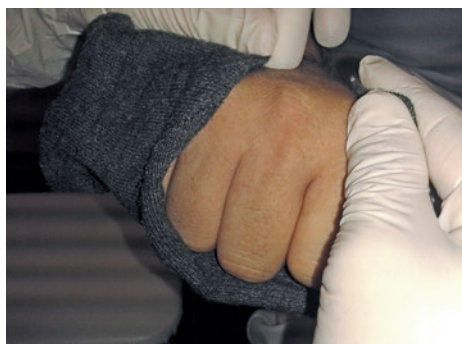

Abb. 2.23 Strumpfmessung an der Hand. Dafür eine lockere Faust machen

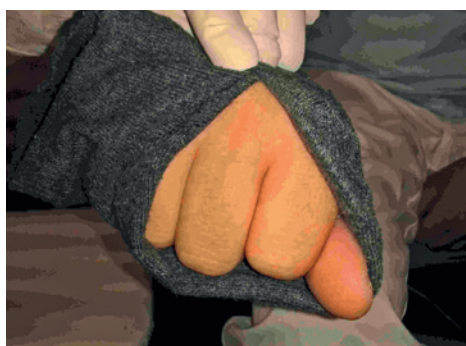

Abb. 2.24 Strumpfmessung, einen Fingerbreit über den Knöcheln der Mittelhand

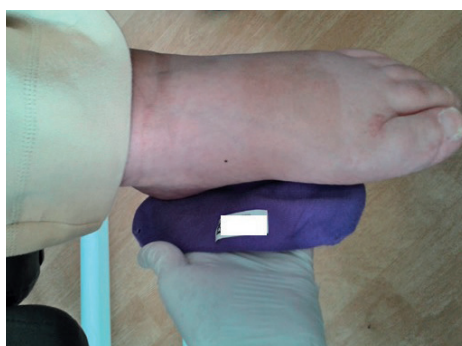

Abb. 2.25 Beispiel für zu kleine Strümpfe

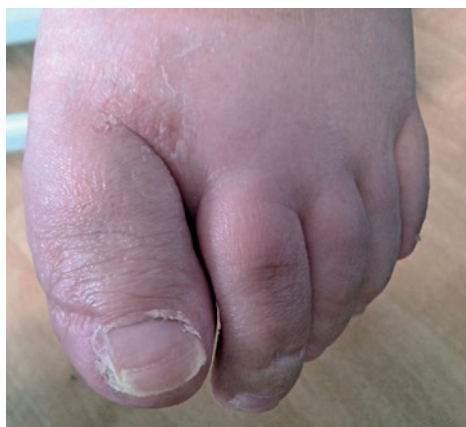

Abb. 2.26 Zehenfehlstellung und Nagelverformung durch zu kleine Strümpfe

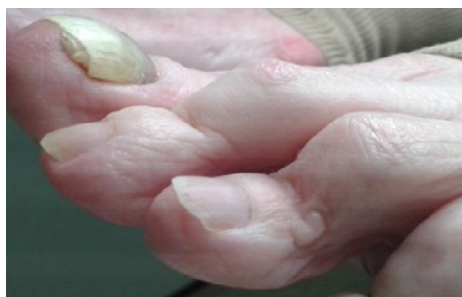

Abb. 2.27 Zehenfehlstellung durch zu kleine Strümpfe

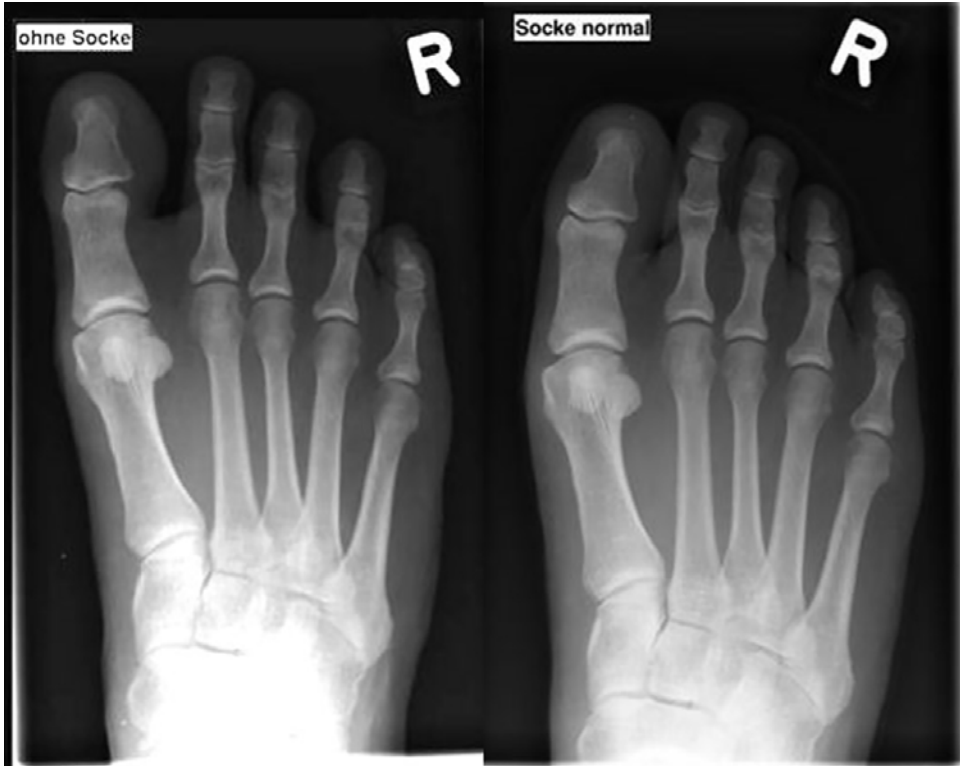

Abb. 2.28 Fuß barfuß und in Alltagssocke

© kinderfuesse.com

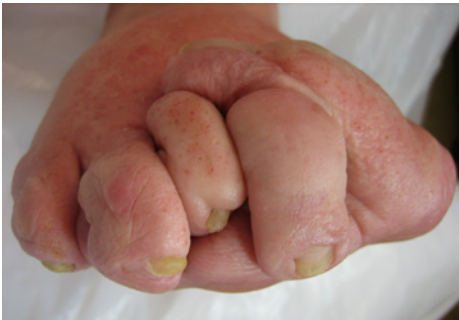

Abb. 2.29 Pes transversus mit Hallux valgus und Digitus flexus



Abb. 2.31 (oben): Richtig angelegter Strumpf

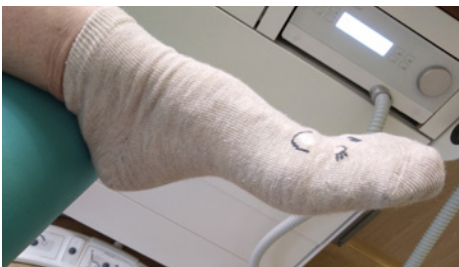

Abb. 2.30 (links): Passender, richtig angelegter Strumpf

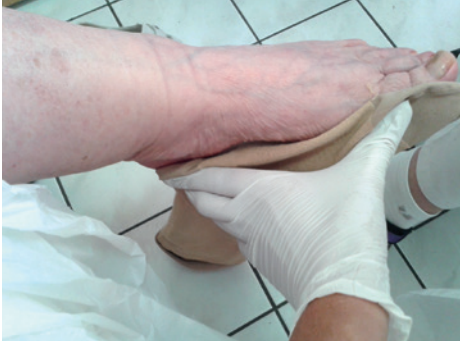

Abb. 2.32 Kompressionsstrumpfkontrolle



Abb. 2.33 Kompressionsstrumpf mit Softspitze

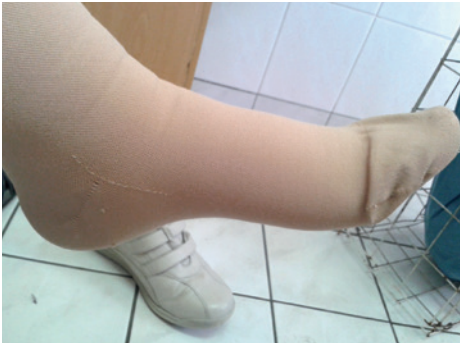

Abb. 2.34 Richtig ausgemessener Kompressionsstrumpf

Kompressionsstrümpfe und Strumpfhosen müssen richtig ausgemessen werden. Hier ein paar Tipps, worauf die Patienten beim Ausmessen in Fachgeschäften achten sollten:



Abb. 2.35 Nicht passende Kompressionsstrumpfhose

### Umfangmasse

Die möglichen Messpunkte für Kompressionsstrümpfe sind genormt, genauso wie ihre Bezeichnung:

- cB = Fesselumfang: Gemessen wird an der dünnsten Stelle oberhalb des Knöchels.
- cC = Wadenumfang: Gemessen wird an der dicksten Stelle der Wade.
- cD = Unterknieumfang: Gemessen wird ca. zwei Fingerbreit unterhalb der Kniekehle.
- cG = Oberschenkelumfang: Gemessen wird ca. 5 cm unterhalb des Schritts. Diese Messung ist nur für Schenkelstrümpfe und Strumpfhosen erforderlich.

### Längenmaß

Die Länge wird stets an der Beininnenseite gemessen, wobei die Messung immer



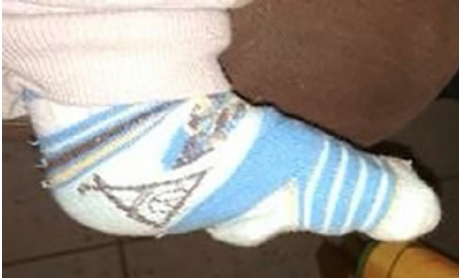

Abb. 2.36 Zu kleiner Kinderstrumpf. Wenn die Strümpfe bei Kindern einfach angezogen werden, ohne auf eine gute Passform zu achten, kommt es schon im Kleinkindalter zu Zehen- und Nageldeformitäten.

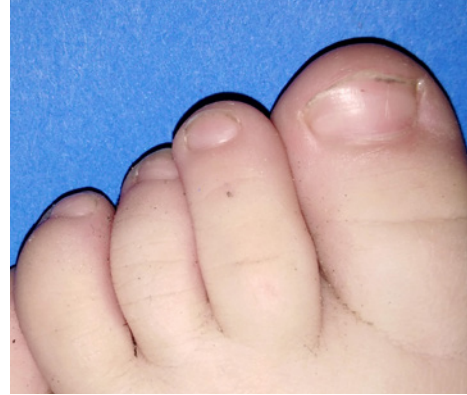

Abb. 2.37 Gebogene Zehen durch zu kleine Strümpfe

im Stehen unter Belastung vorgenommen werden muss. Denn unter Belastung wird der Fuß mindestens um 1 bis 3 cm länger, da sich die Längswölbung des Fußes unter Belastung senkt.

- ID = Länge von Kniestrümpfen: Gemessen wird vom Boden bis zwei Fingerbreit unterhalb der Kniekehle.
- IG = Länge von Schenkelstrümpfen und Strumpfhosen: Gemessen wird vom Boden bis 5 cm unterhalb des Schritts.

### Welche Fehler können bei der Nagelbearbeitung gemacht werden?

Hier (Abb. 2.38) wurde über eine dünne Nagelplatte geschliffen, nur weil durch zu kleines Schuhwerk Querrillen entstanden sind. Das sollten wir unterlassen, da wir

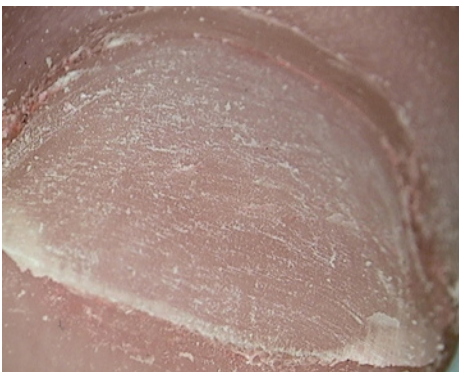


Abb. 2.38 Schäden durch das Beschleifen einer dünnen Nagelplatte

sonst für Statikveränderungen des Nagels sowie die Öffnung des Nagels für Mikroorganismen und hier in erster Linie für Mykosen verantwortlich sind. Wenn der Patient passende Strümpfe und Schuhe trägt, wachsen die Querrillen von selbst heraus.

Häufig bitten die Patienten aus ästhetischen Gründen darum, die Nagelhaut zu entfernen. Da die Nagelhaut (Cuticula) aber eine Schutzfunktion hat (Verhinderung von Infektionen der Matrix durch Bakterien, Pilze und Viren), darf sie nicht entfernt werden.

Sollte die Nagelhaut den Nagel langsam überwachsen, erweichen wir die Nagelhaut z. B. mit ProntoMan, schieben sie vorsichtig mit einer Sonde, einem



Abb. 2.39 Nagelschädigung durch Entfernung der Nagelhaut mittels eines Fräasers

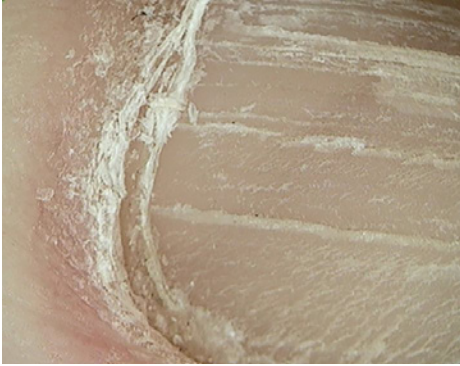

Abb. 2.40 Onychorrhexis mit zerstörter Cuticula

Doppelinstrument oder einem Excavator zurück und entfernen dann die überstehende Nagelhaut mit der Hautzange oder der Hautschere. Wichtig ist dabei, dass anschließend noch ein Abschlusshäutchen vorhanden ist.

Es ist keine sinnvolle Therapie, den tief im Nagelfalz liegenden medialen sowie lateralen Nagelrand nur wegzuschneiden oder abzufräsen. Es kommt zu einer Verschmälerung des Nagelbettes, was zu einem Teufelskreis führt: Denn der vorwachsende Nagel drückt gegen das verengte Nagelbett und verformt sich weiter, die Beschwerden nehmen zu. Hier muss eine Nagelkorrekturspanne gesetzt werden.

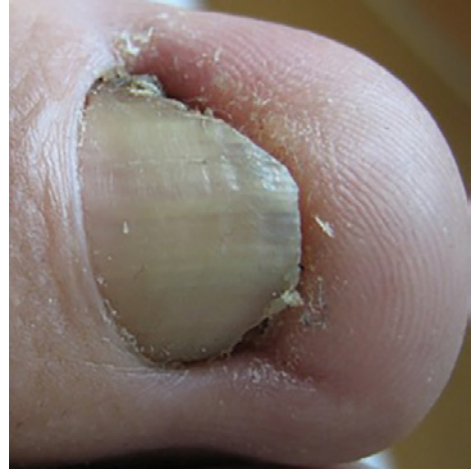


Abb. 2.41 Falscher Nagelschnitt