Anke Niederau

Das große Buch der Nagelerkrankungen

Ursache • Podologische Diagnostik • Therapie • Prophylaxe

Podologie

Verlag Neuer Merkur GmbH

Anke Niederau

Das große Buch der Nagelerkrankungen

Ursache • Podologische Diagnostik • Therapie • Prophylaxe

Verlag Neuer Merkur GmbH

Bibliografische Informationen der Deutschen Nationalbibliothek

Die Deutsche Nationalbibliothek verzeichnet diese Publikation in der Deutschen Nationalbibliografie; detaillierte bibliografische Daten sind im Internet über http://dnb.ddb.de abrufbar.

© 2016 Verlag Neuer Merkur GmbH
Verlagsort: Postfach 12 53, D-82141 Planegg

Alle Urheberrechte vorbehalten. Vervielfältigungen bedürfen der besonderen Genehmigung.

Das Werk einschließlich aller seiner Teile ist urheberrechtlich geschützt. Jede Verwertung außerhalb der engen Grenzen des Urheberrechtsgesetzes ist ohne Zustimmung des Verlages unzulässig und strafbar. Das gilt insbesondere für Vervielfältigungen, Übersetzungen, Mikroverfilmung und die Einspeicherung und Verarbeitung in elektronischen Systemen.

Alle in dieser Veröffentlichung enthaltenen Angaben, Ergebnisse usw. wurden von der Autorin nach bestem Wissen erstellt und von ihm und dem Verlag mit größtmöglicher Sorgfalt überprüft. Gleichwohl sind inhaltliche Fehler nicht vollständig auszuschließen. Daher erfolgen alle Angaben ohne jegliche Verpflichtung oder Garantie des Verlages oder der Autorin. Sie garantieren oder haften nicht für etwaige inhaltliche Unrichtigkeiten (Produkthaftungsausschluss). Im Text sind Warennamen, die patent- oder urheberrechtlich geschützt sind, nicht unbedingt als solche gekennzeichnet. Aus dem Fehlen eines besonderen Hinweises oder des Zeichens ® darf nicht geschlossen werden, es bestehe kein Warenschutz.

Anke Niederau
Das große Buch der Nagelerkrankungen
ISBN 978-3-95409-031-0
3. überarbeitete und erweiterte Auflage 2016

Layout/Umschlaggestaltung: Martina Stolzmann
Titelbild: © Fotolia/Amboss
Lektorat: Ulrich Bartel
Druck: Beltz Bad Langensalza GmbH, Bad Langensalza

Das Buch ist ein Nachschlagewerk für die bereits in der Praxis tätigen Kollegen und für diejenigen, die sich mit dem Beruf auseinandersetzen. Ich hoffe, mit diesem Buch einen Beitrag zum besseren Verstehen der Nagelerkrankungen leisten zu können, sowie die therapeutischen Möglichkeiten für uns Podologen und Fußpfleger aufzuzeigen. Es werden nicht alle Nagelerkrankungen sowie deren Therapie erfasst. Ich lade Sie ein, sich mit mir in Verbindung zu setzen, um sich über Therapiemöglichkeiten, Erfahrungen, Anregungen und das notwendige Fundament zu den Behandlungsverfahren auszutauschen.

Die interdisziplinäre Zusammenarbeit mit anderen medizinischen Gruppen wie Ärzten, Heilpraktikern, Orthopädieschuhtechnikern, Physiotherapeuten und Pflegepersonal ergibt neue Entwicklungsmöglichkeiten und berufliche Chancen.

Somit nehmen wir im interdisziplinären Behandlungsnetzwerk eine unverzichtbare Position ein. Insbesondere kann dadurch die Behandlungsdauer verkürzt und für schnellere Therapieerfolge gesorgt werden.

Die vorliegende Arbeit ist nicht das Werk von mir allein. Mein Dank gilt hier besonders Karl Ziebolz, der meine Ausbildung zur medizinischen Fußpflegerin wesentlich geprägt hat.

Mein besonderer Dank gilt meinem Mann Bruno und meinen Kindern, die durch produktive Kritik zum Gelingen dieses Werkes beigetragen haben.

Um das Fachbuch schreiben zu können, waren der Rat und die Anregungen von Berufskollegen sehr wertvoll. Hier gilt mein Dank besonders Elke Pätzold, Brigitte Rathenow, Heidi Gerstner, Jeanette Ziebertz-Kracke, Beate Teubner, Liesel Sayferth, Peter Kovar, Wolfgang Knörzer, Ira Bruchardt und Thomas Seibt.

Dr. Adalbert Strasser, Chirurg und Wundheilungsspezialist (www.wundmed.com) in Wien, danke ich für zahlreiche Informationen und Abbildungen für das neue Kapitel „Diabetisch-neuropathische Onychopathie (DNO)“.

Die Firmen Ocean Pharma, Bernd Stolz, Remmele’s Propolis, Hellmut Ruck, Eduard Gerlach, 3TO, Greppmayr, VHO, Erkodent, Brigitte Rathenow und Süda haben mir freundlicherweise einige in diesem Buch veröffentlichte Fotografien und Texte aus ihrem Archiv zur Verfügung gestellt. Regine Richard und Susanne Bender waren mir bei den Zeichnungen eine große Hilfe.

Anke Niederau

Vorwort 3

1 Einleitung 9

2 Der Aufbau des Nagels 13

3 Nagelerkrankungen 23

3.1 Diabetisch-neuropathische Onychopathie (DNO) 25
3.2 Unguis incarnatus 30
3.3 Paronychie/Panaritium (Nagelumlauf) 37
3.4 Unguis convolutus (Zangennagel, Rollnagel) 39
3.5 Onychomykose 43
3.6 Psoriasisnägel 63
3.7 Koilonychie 64
3.8 Leukonychia 65
3.9 Onychauxis 66
3.10 Onychogryposis 67
3.11 Pachyonychie 71
3.12 Onychodystrophie 73
3.13 Unguis inflexus 75
3.14 Unguis retroflexus 76
3.15 Onychorrhexis/Onychoklasie 77
3.16 Onychoschisis 78
3.17 Onychoatrophie 79
3.18 Onychomadese (Nagelverlust) 80
3.19 Onycholyse 82
3.20 Onychophosis 84
3.21 Beau-Reil-Querfurchen 85
3.22 Subunguales Hämatom 86
3.23 Onychia 88
3.24 Subunguales Granulationsgewebe/Ulcera 89
3.25 Subunguale Exostosen 90
3.26 Subungualer Clavus 92
3.27 Subunguale Hyperkeratose 94
3.28 Trachyonychie 95
3.29 Pterygium 96
3.30 Brachyonychie 97

3.31 Sklerodermie 98
3.32 Tumoren im Nagelbereich 99
3.33 Skleronychie 100
3.34 Dyschromie 101

4 Verbände 103

5 Orthonyxie 111

5.1 Die Geschichte der Orthonyxie 113
5.2 Tipps für alle Spangen – **Kontraindikationen!** 114
5.3 Fraser-Spange mit Omegaschlaufe 115
5.4 Die physikalischen Kräfte aller dreiteiligen Spangen 127
5.5 3TO-Spange 127
5.6 Ortogrip-Spange 129
5.7 SSO4U-Spange 132
5.8 VHO-Osthold-Spange 135
5.9 ORa-Spange 138
5.10 Corectio-Titan-Spange 143
5.11 COMBIped-Spange 147
5.12 Goldstadt professional Voll- und Halbspange 153
5.13 Goldstadt professional Classic 155
5.14 Goldstadt professional Klebespange 156
5.15 BS-Spange Classic 157
5.16 BS-Spange Classic+ 162
5.17 BS-Spange mit Magnetapplikator 162
5.18 BS-Quick-Spange 166
5.19 Onyclip 170
5.20 podofix-Aktiv-Klebespange 172
5.21 Erki-Technik 176
5.22 Unguisan Blue Light 178
5.23 3TO PLUS+ Spange 179
5.24 Übersicht der Werkzeuge zur Herstellung einer Drahtspange 181
5.25 Übersicht Klebespangen 183
5.26 Fehler und Folgen nicht fachgerechter Anfertigung von Nagelkorrekturspangen 184

6 Nagelprothetik 185

6.1 Aufgussverfahren 187
6.2 Aufgussverfahren mit Rhodoid 189
6.3 Plattenprothetik 190
6.4 Plattenprothesen mit Unguisan 192
6.5 Impro-System 195
6.6 BS-Nagel 199
6.7 Nagelprothetik durch Lichthärtung 204
6.8 Nagelmasse 206
6.9 Unguisan-Verfahren 207
6.10 Mit dem Pinsel auftragbare Kunststoffe 208

7 Tamponaden und Taping 209

7.1 Copoline 211
7.2 Copoline – mit Wirkstoffen getränkte Gazen und Kompressen 212
7.3 Tamponieren mit Ligasano 212
7.4 Smig 214
7.5 Guttaperchamasse als Platte 215
7.6 Orthosen-Silikone 216
7.7 Sulci-Protectoren 216
7.8 Präparate, mit denen man gut tamponieren kann 218
7.9 Taping bei Nagelerkrankungen 222

8. Instrumente zur Nagelbearbeitung 227

8.1 Instrumente und ihre Anwendung 229
8.2 Vorbereitung und Durchführung der Fußbehandlung 230
8.3 Anwendung der rotierenden Instrumente 234

9 Kurzzusammenfassung 237

10 Differenzialdiagnosen von Nagelveränderungen 245

11 Literatur- und Adressenverzeichnis 251

1

Einleitung

Warum ist das Wissen um die Ursachen, Diagnostik und Behandlung von Nagelerkrankungen so wichtig?

Sowohl für Podologen und Fußpfleger als auch die anderen Heilberufe ist es wichtig, das Auftreten von krankhaften Nägeln sowie Nagelwachstumsstörungen zu erkennen, um im Anschluss an eine sorgfältige Anamnese und Diagnostik in Zusammenarbeit mit dem Arzt oder Heilpraktiker eine adäquate Therapie zu entwickeln und durchzuführen.

Für die Diagnostik sind folgende Punkte zu beachten:

Anamnese
- Alter
- Vorerkrankungen (z. B. Durchblutungsstörungen, Diabetes mellitus)
- Ernährungsgewohnheiten
- angeborene oder erworbene Fuß- und Zehendeformitäten
- Geschwindigkeit des Wachstums
- mechanische Belastung des Nagels
- Strümpfe und Schuhe (Passgenauigkeit ist wichtig, da anderenfalls dadurch schon erste Deformitäten herbeigeführt werden können)

Befunderhebung
- Fußstatik
- genaue Betrachtung der Nägel (hierbei ist auf gute Lichtverhältnisse zu achten)
- Befall eines oder mehrerer Nägel
- asymmetrischer Befall (kann lokal bedingt sein)
- symmetrischer Befall (kann Hinweis auf eine allgemeine Störung geben)
- die Inspektion der Nägel sollte mit der Lupe durchgeführt werden
- den Nagel kann man mittels einer Untersuchungslampe durchleuchten, um z. B. eine Nagelspitze im Sulcus oder einen subungualen Clavus zu lokalisieren
- ärztlicherseits mikroskopische Untersuchung
- bei Pilzen/Bakterien ist häufig das Anlegen einer Kultur erforderlich

Weiter sind Lokalisation und genaue Beschreibung wichtig:
- Wann und wo hat der Prozess angefangen?
- Wie äußern sich die Beschwerden?
- Wie sieht der Nagel im Vergleich zum gesunden Nagel aus?

Ursachen von Nagelveränderungen und Wachstumsstörungen:
- anlagebedingt (angeborene Fuß- und Zehendeformitäten)
- Folge von Krankheitsprozessen (Durchblutungsstörungen) oder Traumen
- schädigende Substanzen (Chemikalien, Medikamente, Gifte)
- Infektionen des Nagels (Onychomykose)

Weiterführende Ursachen sind in Kapitel 9 und 10 mit Erläuterungen zu möglichen Ursachen bei Nagelveränderungen zu finden.

Bei der Untersuchung sollte auf den charakteristischen Glanz des gesunden Nagels geachtet werden. Des Weiteren beurteilen wir Form, Farbe und Nageldicke mit besonderem Augenmerk auf Eponychium und Nagelfalz. Hierfür setzen wir am besten einen Exkavator (Doppelinstrument oder eine andere, aber stumpfe Sonde) ein. Bei vorsichtigem Sondieren können wir Verhornungen, Clavi oder eingewachsene Ecken ertasten. Häufig stellen wir mehrere Veränderungen am Nagel fest. Diese sollten mit Foto oder einer Zeichnung dokumentiert werden. Mithilfe der PodoCam-Kamera der ehemaligen Firma Becker (mittlerweile übernommen von der Firma Anton Gerl, Köln) ist eine sehr genaue Darstellung der Veränderungen an Nagel und Haut möglich. Sie ist eine Ergänzung zu Ihrer hochwertigen Arbeitsweise am Patientenfuß.

Die Kamera ist ein kompatibles System für alle Praxen mit EDV und hat eine intuitiv gestaltete Benutzeroberfläche für gestochen scharfe Bilder. Eine automatische Zuordnung zum Patienten sowie die multimediale Versendung der Bilder sind

Abb. 1.1 Ein Nagel, mehrere Nagelerkrankungen: Verdacht auf Onychomykose, Onychoauxis, Onychorrhexis, beginnendes Pterygium

möglich. Die Kamera liefert eine zentrale Schnittstelle zur Bilddokumentation und interdisziplinären Kommunikation direkt an den Arbeitsplatz des Podologen. Die PodoCam verfügt über eine schmale Optik mit eigener LED-Lichtquelle, die auch für schwer zugängliche SteIlen geeignet ist. Die Bilder sind automatisch immer scharf. In der Wundtherapie können Sie aus 1 cm Entfernung an den Wundrand blicken oder in den Nagelfalz hineinsehen. Die PodoCam ist hygienisch aufbereitbar. Dank USB ist sie an jedem Arbeitsplatz mit PC/Laptop einsetzbar. Sie ermöglicht eine bis zu 200-fache Vergrößerung via iPad, Bildschirm oder Smartphone. Die virtuelle Bildübertragung führt über ein intensives Wahrnehmungserlebnis, beispielsweise trotz Neuropathie, zu einer neuen Compliancefähigkeit des Patienten. Dank dieses archaischen Empfindens von Sehen und Verstehen kann man weitergehende Maßnahmen wie Spangentherapien aktiv vorstellen. Bei notwendigen interdisziplinären Zuweisungen können Bilder mit kurzem Text verschickt und die Behandlungen rechtlich nachgewiesen werden.

In einem arbeitsreichen Podologenalltag ist die PodoCam ein revolutionäres Multifunktionstool für präzise Diagnostik, Dokumentation und Kommunikation, auf das ein Profi nicht mehr verzichten sollte.

Abb. 1.2 Die PodoCam

Abb. 1.3 Die PodoCam im Praxiseinsatz (Abb. 1.2 und 1.3: ehem. Fa. Becker)

Mit dieser Dokumentation kann im Bedarfsfall eine optimale Therapieabsprache interdisziplinär in Zusammenarbeit mit Ärzten und anderen Berufsgruppen erfolgen.

Dieses Buch soll eine Hilfestellung bei der Diagnostik und Therapie für die Praxis sowie im Bereich der Prophylaxe ein wichtiger Beitrag zur Fußgesundheit sein, denn viele Nagelveränderungen könnten mit einer guten patientenorientierten Prophylaxe vermieden werden.

Der Aufbau des Nagels

2

Der **Nagel (lat.: Unguis, griech.: Onyx)** ist ein Hautanhangsgebilde und besteht aus 100 bis 150 unregelmäßig übereinander geschichteten Lagen von Hornzellen, die üblicherweise zwischen zwischen 0,05 mm (Nagel eines Babys) und 0,75 mm stark sind.

Die Nagelbildung (Onychisation) ist eine Verhornung tief hinter dem Nagelfalz. Gebildet werden die Hornzellen aus hartem Keratin mit einem hohen Anteil an Schwefeldoppelverbindungen sowie einer regelmäßigen Anordnung der Keratinfilamente (Bestandteile des Keratins). Der wesentliche Anteil der Hornsubstanz besteht aus Eiweißmolekülketten, den Polypeptidketten. Der Nagel wächst kontinuierlich: die Fingernägel ca. 1 mm pro Woche und die Fußnägel ca. 1 mm pro Monat (siehe Tabelle 2.1).

Nagelbildung (Onychisation)

Die Nagelbildung ist eine Verhornung tief hinter dem Nagelfalz ohne Bildung der Zwischenstufe Keratohyalin. Letzteres ist ein Eiweiß, das bei der Verhornung im Stratum granulosum von Epithelien in Form kleiner Körnchen innerhalb der Zellen angesammelt wird. Im Zuge der weiteren Verhornung wird es in Eleidin (halbflüssige, fett- und eiweißreiche azidophile Substanz) und schließlich zu Keratin umwandelt. Das Keratin wird in das Stratum lucidum befördert, weshalb diese Schicht als sehr dünner Strich erscheint. Es dient dem Schutz vor Wasserverlust.

Nagelplatte (Corpus unguis)

In der Keimschicht (Nagelmatrix) bildet sich die Nagelplatte. Die Hornsubstanz wird zu 1/3 vom Stratum granulosum (Körnerschicht) des Nagelbetts gebildet. Der Rest der Nagelplatte wird durch die Lunula gebildet. Der Nagel besteht aus drei Schichten: die dorsale Schicht (Dorsalnagel), die aus hartem Keratin besteht, die intermediäre Schicht (Intermediärnagel), die aus Keratin mit Zellstrukturen und Zellkernresten besteht und die palmare Schicht (Ventralnagel), die aus weichem Keratin besteht und mit dem Nagelbett durch longitudinale (längs verlaufende) Leisten verbunden ist. Die Nagelplatte schiebt sich aus der Keimschicht auf dem Nagelbett nach distal. Das Nagelbett weist spezielle leistenartige Strukturen auf, durch die Nagelplatte und Nagelbett miteinander verbunden sind.

Die Nagelplatte wölbt sich in zwei Richtungen (Längs- und Querrichtung). Durch diese Form bekommt die Nagelplatte eine erhöhte Stabilität.

Verschiedene Faktoren bewirken eine spezielle Farbgebung der Nagelplatte:

- das Kapillarnetz des Nagelbetts (d. h. die von feinsten Blutgefäßen durchzogene Fläche, auf der der Nagel ruht)
- das Keratin (Hornsubstanz), welches von gelblicher bis grauer Farbe ist
- pigmentbildende Zellen (Melanozyten) im Bereich der Matrix sowie des Nagelbetts

Die Dicke der Nagelplatte nimmt zum distalen Ende hin zu, im Bereich der Keimzone ist sie dünner.

Nagelmatrix (Radix unguis)

Die Nagelmatrix (Keimzone) produziert fortlaufend Zellen, die sich in ihrer weiteren Entwicklung abflachen und zur Nagelplatte werden. Die halbmond- oder sichelförmig ausgebildete weißlich durchscheinende Basis des Nagelbetts bezeichnet man als Lunula (lat.: kleiner Mond). Die Lunula ist der sichtbare Teil der Nagelmatrix.

Nagelbett (Hyponychium, Solum unguis)

Das Nagelbett besteht aus in Längsrichtung ausgerichteten, parallel nebeneinander liegenden Leisten, ähnlich wie bei einem Wellblech. Dadurch kann sich die Nagelplatte durch an ihrer Unterfläche ebenfalls ausgebildete Leisten ihrerseits mit denen des Nagelbetts verbinden.

Nagelwall (Perionychium)

Die Nagelplatte wird durch die seitliche und proximal liegende Hautfalte begrenzt.

Abb. 2.1

Abb. 2.2

Abb. 2.3

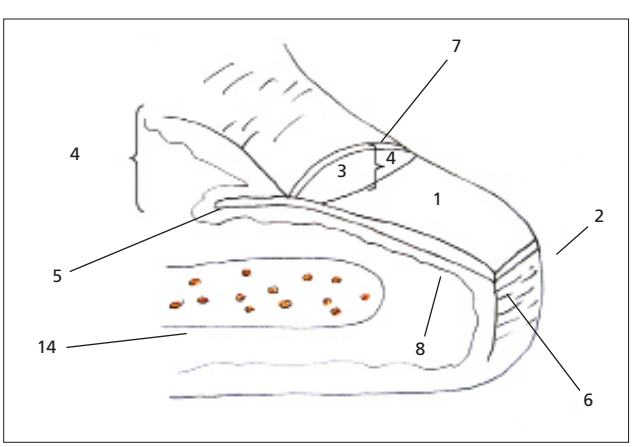

Abb. 2.4

Abb. 2.1 bis 2.4 Beschriftung

1 Corpus unguis, Nagelplatte
2 Margo liber, freier Nagelrand
3 Lunula, Nagelmond
4 Radix unguis, Nagelwurzel
5 Matrix, Keimschicht
6 seitlicher Margo liber, seitlicher freier Nagelrand
7 Cuticula, Nagelhäutchen
8 Hyponychium - Solum unguis, Nagelbett
9 Sulcus unguis, Nagelfalz
10 Intermediärnagel mit Papillenleisten
11 Hyponychium - Solum unguis, Nagelbett mit Papillenleisten
12 Perionychium - Vallum unguis, Nagelwall
13 Sohlenhorn
14 Knochen, Zehenendglied

Abb. 2.5 Die drei Hornschichten des Nagels

Abb. 2.6 Distale Sicht auf den ventralen Nagel am Übergang zum Sohlenhorn (PodoCam)

Der sichelartige proximale Teil des Nagels mit der darunterliegenden Matrix wird vom Perionychium und durch die epitheliale Cuticula (Nagelhäutchen) abgedeckt.

Nagelfalz (Sulcus unguis)
Der Sulcus unguis stellt die Übergangszone der Nagelplatte zum Nagelwall dar.

Nagelhäutchen (Cuticula)
Das Nagelhäutchen befindet sich am proximalen Perionychium (Nagelwall). Es verschließt so die Nageltasche und liegt auf dem Nagelrücken wie eine feine, dichte Lippe. Eine Verletzung des Nagelhäutchens kann zu schweren Nagelwachstumsstörungen (z. B. infolge einer Infektion mit Bakterien oder Pilzen) führen.

Sohlenhorn
Das Sohlenhorn liegt unter dem distalen freien Nagelende. Hierbei handelt es sich um eine verhornte Struktur, die verhindert, dass sich der Nagel vom Nagelbett ablöst und dadurch Fremdkörper oder Keime unter die Nagelplatte gelangen könnten.

Funktion
Die Hauptaufgabe des Nagels besteht in seiner Schutzfunktion. Der Nagel schützt das empfindliche Finger-/Zehenendglied und unterstützt die Kuppe von Fingern und Zehen bei der Erfassung feinster Berührungsreize. Mit dem Finger greifen wir und heben kleine Objekte auf. Die Nägel von Daumen und Zeigefinger wirken dabei wie eine feine Pinzette.

Der Mensch kann sich mithilfe des Nagels kratzen.

Das Nagelwachstum erfolgt kontinuierlich. Es beträgt bei Fingernägeln ca. 1 mm/Woche, die Nagelerneuerungszeit beträgt ca. sechs Monate. Fußnägel wachsen langsamer, die Erneuerungszeit beträgt ca. zwölf Monate und sie sind dicker.

Die Bildung des fötalen Nagels beginnt gegen Ende des dritten Schwangerschaftsmonats. Es bildet sich ein leicht vertieftes, primäres Nagelfeld. Es wird durch einen bogenförmigen Wulst begrenzt. Aus Körnerzellen entwickelt sich langsam der Nagel, er wächst von distal nach proximal. Ende des fünften Monats bildet das Eponychium und das Hyponychium eine Tasche, die Matrix. Nach dem sechsten Monat beginnt das Nagelwachstum von proximal nach distal.

Nagelwachstumsstörungen
Bei der Nagelbildung kann es durch zahlreiche äußere und innere Einflüsse zu einem verzögerten Wachstum kommen. Je nach Ursache unterscheidet man verschiedene Formen der Nagelbildungsstörungen.

Beschleunigtes Wachstum	Vermindertes Wachstum
Sommer	Winter
tagsüber	nachts
Schwangerschaft	
Bagatellverletzungen	
Nagelbeißen	
Nagelschneiden	
Nägel der rechten Hand	Nägel der linken Hand
jugendliches Alter	fortgeschrittenes Alter
Männer	Frauen
Finger	Zehen
Mittelfinger	Daumen und kleine Finger
Ringfinger	
Zeigefinger	

Tab. 2.1 Nagelwachstum

Nagelbildungsstörungen durch

- exogene (äußere) Faktoren (Abb. 2.7)
  Die exogenen Nagelwachstumsstörungen sind physikalische Traumata, die durch Verletzungen, chemische Gifte, Medikamente sowie Fuß- und Zehendeformitäten hervorgerufen werden.
- endogene (innere) Faktoren (Abb. 2.8)
  Bei dieser Form betrifft die Nagelbildungsstörung in den meisten Fällen nicht nur einzelne, sondern alle Nägel. Hauterkrankungen und viele weitere Grunderkrankungen können diese Form der Nagelbildungsstörung auslösen. Ein Mangel an Mineralstoffen und Vitaminen kann auch die Ursache sein.
- Vererbung
  Bei der sogenannten Dystrophia unguium mediana canaliformis ist der Nagel in der Mitte längs gespalten. Auch Sandpapiernägel beruhen auf erblichen Faktoren.

Podologen und Fußpfleger dürfen keine Diagnostik durchführen, sollten aber die Hintergründe und Erscheinungsformen der Nagelerkrankungen erkennen, um eine frühzeitige Abklärung und eine darauffolgende Therapie durch den Arzt zu veranlassen.

Um eine wichtige Ursache für Nageldeformitäten zu beseitigen, sollte eine genaue Beratung für den Kauf der Schuhe und Strümpfe erfolgen. Dabei habe ich in meiner Praxis gute Erfolge erzielt, sodass die Patienten in Zukunft Strümpfe passend kauften und beim Schuhkauf nicht

Abb. 2.7 Zehendeformitäten (Hallux rigidus, Krallenzehen D2 bis D4, Digitus superductus D2)

Abb. 2.8 Psoriatrischer Nagel

nur die richtige Länge berücksichtigten, sondern auch die Breite des Schuhs und Höhe des Obermaterials. Worauf zu achten ist, verdeutliche ich immer unter Zuhilfenahme einer Schieblehre (Abb. 2.9 bis 2.14). Mit ihr zeige ich vor allem bei der Höhe eventuell mangelnde Passgenauigkeit auf. Bei den Strümpfen halte ich den Strumpf ohne zu ziehen medial (innen) am Fuß. Wenn der Strumpf nicht passt, erkläre ich, auf was beim Einkauf neuer Strümpfe geachtet werden sollte.

Abb. 2.9 Innenschuhmessung

Abb. 2.10 Innenschuhmessung

Abb. 2.11 Das Messgerät aus dem Schuh entfernen, ohne die Messskala zu verschieben.

Abb. 2.12 Der Patient stellt sich auf die Skala. Fazit: Der Schuh ist zu kurz.

Abb. 2.13 Richtiges Innenmaß des Schuhs

Abb. 2.14 Gestauchter Nagel durch zu kleine Schuhe

Abb. 2.15 Strumpf neben Fuß legen

Abb. 2.16 Strumpfmessung an der Hand. Dafür eine lockere Faust machen.

Abb. 2.17 Strumpfmessung, einen Fingerbreit über den Knöcheln der Mittelhand

Abb. 2.18 Beispiel für zu kleine Strümpfe

Abb. 2.19 Zehenstellung und Nagelverformung durch zu kleine Strümpfe

Wenn man die Hand zu einer lockeren Faust macht und den Strumpf von der Ferse bis zur Zehenspitze, ohne zu ziehen locker um die Fingergrundgelenke legt, sollte der Strumpf fingerbreit übereinander liegen, dann passt er auch (Abb. 2.15 bis 2.19).

Ähnliches gilt für die Kontrolle von Kompressionsstrümpfen (Abb. 2.20 bis 2.22).

Abb. 2.20 Kompressionsstrumpfkontrolle

Abb. 2.21 Kompressionsstrumpf mit Softspitze

Abb. 2.22 Richtig ausgemessener Kompressionsstrumpf