Klaus Grünewald

Theorie der medizinischen Fußbehandlung 3

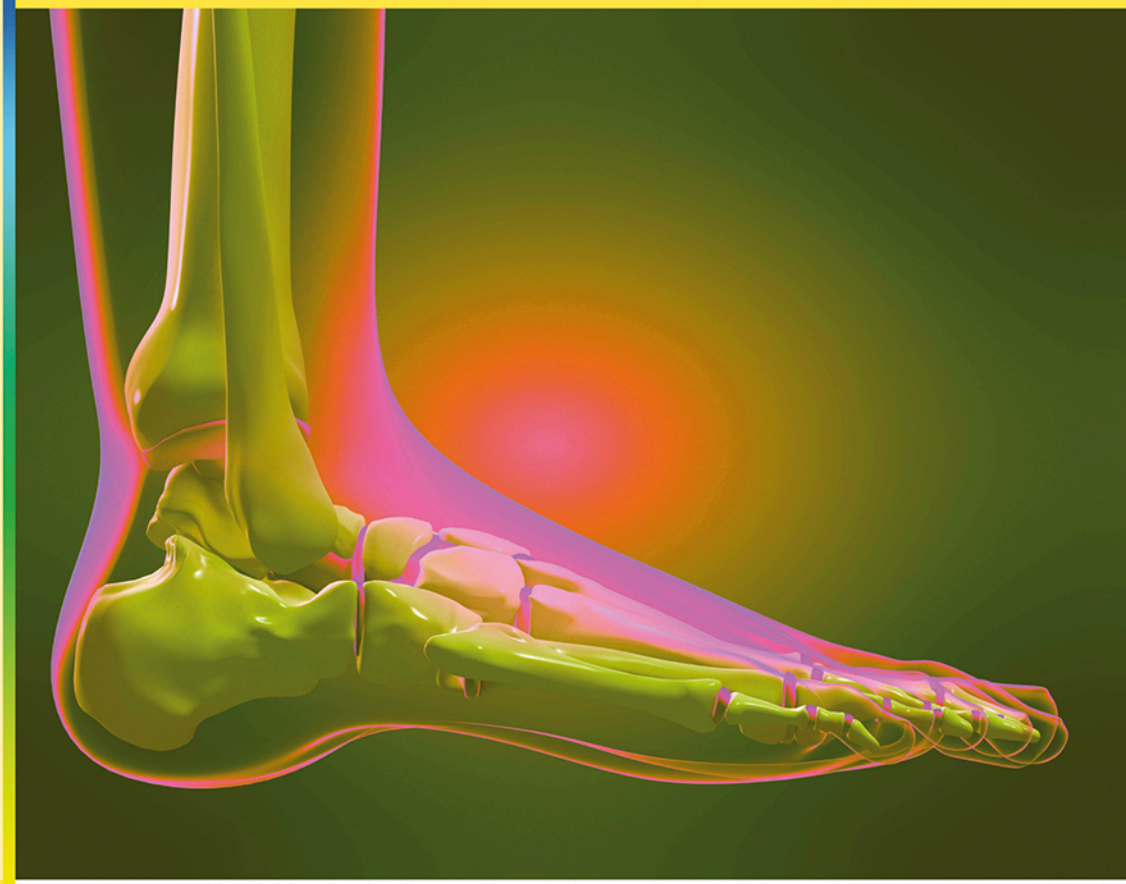

Podologische Biomechanik

Podologie

Verlag Neuer Merkur GmbH

1

Grundbegriffe der Biomechanik des Fußes

1.1 Die Hauptebenen und Bewegungsachsen der Fußgelenke

Durch die Hauptebenen kann die Lage eines Körpers (hier des Fußes) im dreidimensionalen Raum bezeichnet werden. Die Drehrichtung des Gelenks ist durch die Lage seiner Bewegungsachse in dem dreidimensionalen Raum allgemeinverständlich definierbar.

Die Bewegung eines Gelenks entsteht unter anderem durch die Drehung (Rotation) um seine Gelenkachse. Die Richtung, in der sich das Gelenk bewegt, geschieht jeweils in einer (oder mehreren) Ebenen. Wenn man das Gelenk mit einem Scharnier vergleicht, entstehen die gleichen Voraussetzungen für seine Bewegung. Die Bewegungsachse verläuft immer im rechten Winkel zu der Ebene, in der dann die Bewegung stattfindet. Mit wenigen Ausnahmen geschieht die Bewegung immer nur in einer Ebene (= eindimensional), mit Ausnahme des Metatarso-Phalangeal-Gelenks (Großzehengrundgelenk) und des Chopart-Gelenks. Beide Gelenke besitzen zwei voneinander unabhängige Bewegungsachsen, die jeweils in nur einer Ebene stattfinden. Das Metatarso-Phalangeal-Gelenk und das Chopart-Gelenk sind zweidimensionale Gelenke. Zum Beispiel kann die Großzehe (im Metatarso-Phalangeal-Gelenk) um seine rechtwinkelige Achse in der Transversal-Ebene nur adduzieren und abduzieren. In der Sagittal-Ebene kann die Großzehe um seine rechtwinkelige Achse dorsalextendieren und plantarflektieren.

In den nachfolgenden Skizzen sind die Ebenen und Bewegungsachsen des Fußes dargestellt.

Die Fußgelenke bestehen hauptsächlich aus Scharniergelenken. Die Ebene für die Bewegung in einem Scharniergelenk ist die Ebene, in welcher die Bewegung stattfindet. Die Bewegungsachse für ein Scharniergelenk steht im rechten Winkel zur Bewegungsebene.

1.1.1 Sagittal-Ebene

Eine vertikal anterior (vorn) nach posterior (hinten) verlaufende Ebene an dem stehenden Fuß. Sie teilt ihn in einen rechten und linken Teil.

Bewegungen des Fußes in der Sagittal-Ebene:

Plantarflexion

Diese Bewegung des Fußes in der Sagittal-Ebene beschreibt die Bewegung des Vorfußes weg von der Tibia. Daraus resultiert ein größerer Winkel zwischen der Tibia und dem Fußrücken. Die horizontale Achse einer Plantarbewegung des Fußes liegt im Schnittpunkt der Frontal- und Transversal-Ebene.

Dorsalextension

Diese Bewegung des Fußes in der Sagittal-Ebene beschreibt die Bewegung des Vorfußes zur Tibia hin. Daraus resultiert ein kleinerer Winkel zwischen der Tibia und dem Fußrücken. Die horizontale Achse einer Plantarbewegung des Fußes liegt im Schnittpunkt der Frontal- und Transversal-Ebene. (Abb. 1.1)

Beispiel für eine Gelenkbewegung in der Sagittal-Ebene

Das Talo-Crural-Gelenk (oberes Sprunggelenk) bewegt sich hauptsächlich in der Sagittal-Ebene (Dorsalextension und Plantarflexion). Die Plantarflexion nimmt

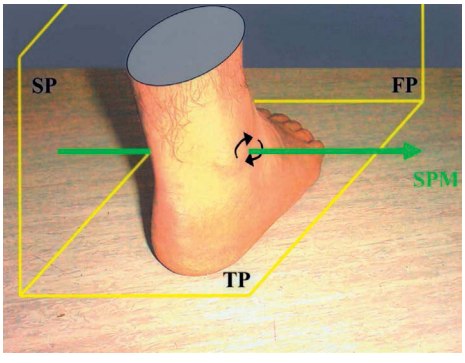

Abb. 1.1: Sagittal-Ebene (engl.: Sagittal Plane /SP) (grün) Bewegungsachse in der Sagittal-Ebene (engl.: Sagittal Plane Motion /SPM)

hierin einen größeren Betrag als die Dorsalextension des Fußes ein. Das Chopart-Gelenk besitzt dagegen nur wenig Bewegung in dieser Ebene.

1.1.2 Frontal-Ebene

Eine vertikale von einer zur anderen Seite verlaufende Ebene an dem stehenden Fuß. Sie teilt den Fuß in einen anterior (vorderen) und einen posterior (hinteren) liegenden Teil.

Bewegungen des Fußes in der Frontal-Ebene:

Inversion

Sie beschreibt die Bewegung der plantaren Fläche des Fußes als Drehung zur Mittellinie des Körpers hin. Die Horizontal-Achse einer Inversionsdrehung des Fußes liegt im Schnittpunkt der Transversal- und Sagittal-Ebene.

Eversion

Diese Bewegung beschreibt die Bewegung der plantaren Fläche des Fußes als Drehung von der Mittellinie des Körpers weg. Die Horizontal-Achse einer Eversionsdrehung des Fußes liegt im Schnittpunkt der Transversal- und Sagittal-Ebene (Abb. 1.2).

Beispiel für eine Gelenkbewegung in der Frontal-Ebene

Das Subtalar-Gelenk (STG) bewegt sich hauptsächlich in der Frontal-Ebene (Inversion und Eversion). Übersteigerte Bewegungen in dieser Ebene können entweder eine mediale (bei zuviel Pronation bzw. Eversion) oder eine laterale Instabilität (bei zuviel Supination bzw. Inversion) hervorrufen.

1.1.3 Transversal-Ebene

Eine horizontal verlaufende Ebene an dem stehenden Fuß. Sie teilt ihn in einen superior (oben) und inferior (unten) gelegenen Teil.

Bewegungen des Fußes in der Transversal-Ebene

Adduktion

Sie beschreibt die Bewegung des vorderen Fußes zur Mittellinie des Körpers hin. Die im rechten Winkel zur Transversal-Ebene liegende Achse für die Adduktionsdrehung des Fußes liegt im Schnittpunkt der Frontal- und Sagittal-Ebene.

Abduktion

Sie beschreibt die Bewegung des vorderen Fußes von der Mittellinie des Körpers weg. Die im rechten Winkel zur Transversal-Ebene liegende Achse für die Abduktionsdrehung des Fußes liegt wie bei der Adduktion im Schnittpunkt der Frontal- und Sagittal-Ebene (Abb. 1.3).

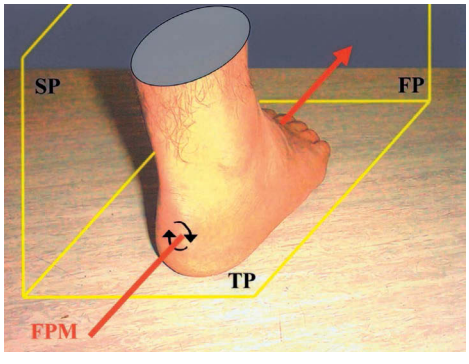

Abb. 1.2: Frontal-Ebene (engl.: Frontal Plane/FP) (rot) Bewegungsachse des Fußes in der Frontal-Ebene (engl.: Frontal Plane Motion/FPM)

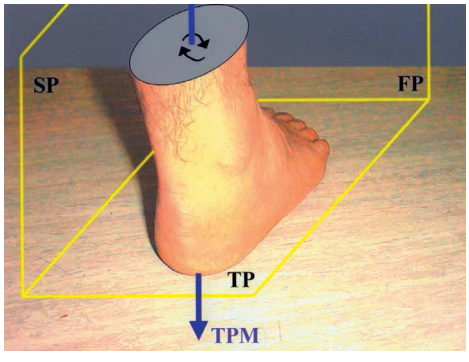

Abb. 1.3: Transversal-Ebene (engl.: Transverse Plane/TP) (blau) Bewegungsachse des Fußes in der Tranversal-Ebene (engl.: Transverse Plane Motion/TPM)

Beispiele für eine Gelenkbewegung in der Transversal-Ebene
Die Querachse des Chopart-Gelenks bewegt sich hauptsächlich in der Transversal-Ebene (Adduktion und Abduktion). Für das Subtalar-Gelenk (STG) ist die Beteiligung an diesen Bewegungen niedriger.

Wenn die Querachse (siehe dazu Kap. 1.2.2) des Chopart-Gelenks mit einem größeren Winkel als >52° in der Transversal-Ebene liegt, wird ihr Anteil für die Adduktion/Abduktion größer, als der für die Dorsalextension/Plantarflexion des Fußes. Wenn der Vorfuß bei Belastung **ab**duziert, **ad**duziert der Rückfuß in Bezug zum Vorfuß. Wenn dabei das STG sehr proniert, kann dies den Fuß medial überbelasten.

Die Bewegung des Chopart- und Subtalar-Gelenks (STG) bewirkt eine Innendrehung des Unterschenkels.

Oft wird von dem STG fälschlicherweise geglaubt, dass es für die Adduktion des Rückfußes allein verantwortlich ist. Eine durch die Pronation des STG bedingte vermehrte Bewegung des Chopart-Gelenks bestimmt jedoch das Ausmaß dieser Bewegung.

Die für die Bewegung des Chopart-Gelenks erforderlichen Kräfte können in zwei Gruppen gegliedert werden:

- Der 1. Teil wirkt nur auf das Chopart-Gelenk. Die Kräfte wirken von lateral nach medial auf den Vorfuß und von medial nach lateral auf den Talus.
- Der 2. Teil (ausgehend von der Bedingung des 1. Teils) übt Kräfte von medial nach lateral auf den Calcaneus aus. Beide Kräfte arbeiten an der Ferse gegeneinander, bewirken aber keine lineare Bewegung. Es wird lediglich ein Kraftmoment von der Ferse zur Unterfläche (z. B. zum Schuh) erzeugt.

1.1.4 Dreidimensionale Bewegungen des Fußes

Die Supination

Am unbelasteten Fuß wird diese dreidimensionale Bewegung in den drei Hauptebenen beschrieben als **Adduktion, Inversion und Plantarflexion** des Fußes.

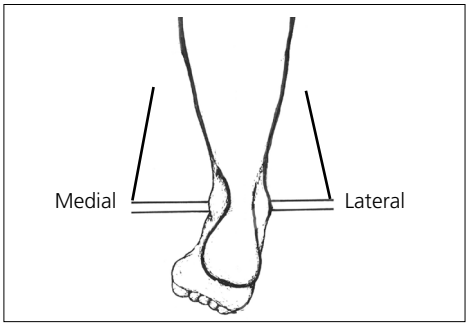

*Abb.1.4: **Supination:** Adduktion, Inversion und Plantarflexion des Fußes*

Die Pronation

Beim unbelasteten Fuß wird diese dreidimensionale Bewegung in den drei Hauptebenen beschrieben als **Abduktion, Eversion** und **Dorsalextension** des Fußes.

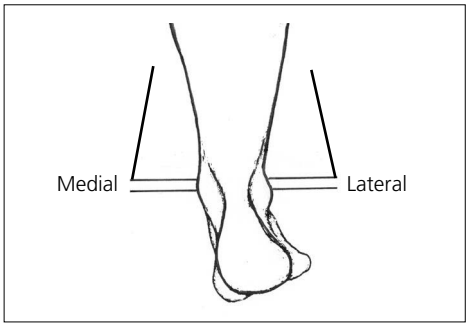

*Abb. 1.5: **Pronation:** Abduktion, Eversion und Dorsalextension des Fußes.*

Wortendungen für die Bewegung des Fußes:
Die Endung „**-ion**" deutet auf eine Bewegung hin, z. B. Inver**sion**.

1.1.5 Fußstellungen

Sie beschreiben die Stellungen (Positionen) des Fußes innerhalb der drei Körperebenen.

Adduziert

Adduziert steht der Fuß, wenn sein distaler Teil oder der gesamte Fuß in der Transversal-Ebene zur Mittellinie (in der Abbildung schwarze Linie) des Körpers hin nach medial zeigt.

Abb. 1.6: Adduktion des Fußes

Abduziert

Abduziert steht der Fuß, wenn sein distaler Teil oder der gesamte Fuß in der Transversal-Ebene weg von der Mittellinie (in der Abbildung schwarze Linie) des Körpers nach lateral zeigt.

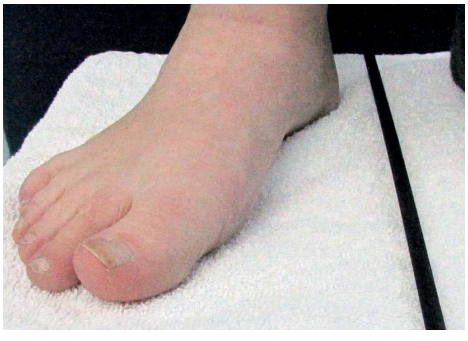

Abb. 1.7: Abduktion des Fußes

Invertiert

Der Fuß wird als invertiert beschrieben, wenn seine plantare Fläche zur Mittellinie (in der Abbildung schwarze Linie) des Körpers nach medial zeigt.

Abb. 1.8: Inversion des Fußes

Evertiert

Der Fuß wird als evertiert beschrieben, wenn seine plantare Fläche weg von der Mittellinie (in der Abbildung schwarze Linie) des Körpers nach lateral zeigt.

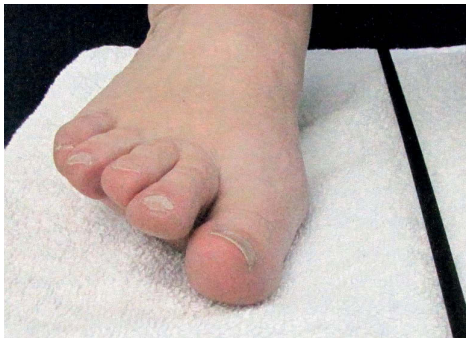

Abb. 1.9: Eversion des Fußes

Plantarflektiert

Der Fuß ist plantarflektiert, wenn der distale Teil des Fußrückens mehr als 90° von der Tibia weg zeigt.

Abb. 1.10: Plantarflexion des Fußes

Dorsalextendiert

Der Fuß ist dorsalextendiert, wenn der distale Teil des Fußrückens weniger als 90° zur Tibia zeigt.

Abb. 1.11: Dorsalextension des Fußes

Wortendungen für die Stellung des Fußes:
Die Endung „-**iert**" deutet auf die Stellung hin, z. B. invert**iert**.

1.1.6 Strukturell bedingte Stellungen des Fußes

Strukturell (durch Knochen- oder Gelenkveränderungen) bedingte Abnormitäten/Anomalien des Fußes betreffen im allgemeinen Veränderungen, bei denen der Fuß in einer bestimmten Stellung fixiert ist.

Beispiel die **Standposition „adductus"** in Bezug zu den drei Hauptebenen des Körpers bedeutet:

- der distale oder proximale Bereich des Fußes oder eines Teils davon befindet sich in einer fixierten adduzierten Stellung. Sie ist mit einfachen Mitteln (z. B. physiotherapeutische Maßnahmen) nicht rückführbar.

Anmerkung: um eine fixierte Stellung des Fußes festzustellen, muss er in einer Stellung positioniert sein, die keiner Normalität entspricht.

Der Begriff der Normalität beinhaltet eine Reihe von Fußfunktionen, die nach physikalischen bzw. pysiologischen Grundgesetzen ablaufen und dabei eine schmerzfreie Bewegung ermöglichen. Diese Definition ist anwendbar, wenn die unteren Extremitäten einer gewöhnlichen Belastung und Umgebung ausgesetzt sind und den Ansprüchen des Lebens gerecht werden.

Die Merkmale einer Standposition des Fußes werden in den nachfolgenden Kapiteln ausführlich behandelt.

Pes adductus

Bei dieser strukturell bedingten Fußstellung steht ein Teil oder der ganze Fuß zur Mittellinie des Körpers hin. Diese adduzierte Stellung des Fußes ist eine vom Normalen abweichende Fußstellung innerhalb der Transversal-Ebene.

Pes abductus

Bei dieser strukturell bedingten Fußstellung steht ein Teil oder der ganze Fuß von der Mittellinie des Körpers weg. Diese abduzierte Stellung des Fußes ist eine vom Normalen abweichende Fußstellung innerhalb der Transversal-Ebene.

Pes varus

Bei dieser strukturell bedingten Fußstellung befindet sich ein Teil oder der ganze Fuß in invertierter Stellung innerhalb der Frontal-Ebene.

Pes valgus

Bei dieser strukturell bedingten Fußstellung befindet sich ein Teil oder der ganze Fuß in evertierter Stellung innerhalb der Frontal-Ebene.

Equinus Fußtyp

Diese strukturell bedingte Fußdeformität bezieht sich auf die Sagittal-Ebene. Der Fuß kann nicht die für eine normale Fußabrollung notwendige Dorsalextension von 10° erreichen. Wenn diese Deformität nicht durch andere Gelenke kompensiert werden kann, entsteht eine Mehrbelastung des Vorfußes.

Pes calcaneus

Diese strukturell bedingte Fußdeformität bezieht sich auf die Sagittal-Ebene. Der

Fuß ist hierbei in Dorsalextension fixiert. Bei dieser Pathologie ist die Ferse mehr als der Vorfuß belastet.

Wortendungen für die Standposition des Fußes: Die Endung „-us“ deutet auf eine fixierte Stellung hin, z. B. Pes varus.

1.1.7 Definitionen für die Fersenstellung des Fußes im Stand

Entspannte Fersenstellung des Fußes im Stand

Sie definiert den Winkel der Fersenstellung in Bezug zum Boden, wenn der Patient entspannt steht. Der Fuß weist eine normale Stellung (Abstand der medialen Malleoli zueinander bis ca. 4 cm) und Winkelstellung beider Füße (leichte Abduktion bis ca. 10° oder parallele Stellung) auf.

Neutrale Fersenstellung des Fußes im Stand

Sie definiert den Winkel der Fersenstellung in Bezug zum Boden, wenn sich das untere Sprunggelenk (Subtalar-Gelenk/STG) des Patienten in Neutralstellung befindet. Die Ausgangsposition hierzu ist die entspannte Fersenstellung.

Beide Definitionen:
- Entspannte Fersenstellung des Fußes im Stand
- Neutrale Fersenstellung des Fußes im Stand

betreffen das Verhältnis der Ferse zum Boden.

1.2 Bewegungsachsen für die Gangabwicklung

1.2.1 Die Achse des unteren Sprunggelenks (Subtalar-Gelenks/STG)

Die Bewegungsachse des STG liegt zu ca. 16° in der Sagittal-Ebene und zu 42° in der Transversal-Ebene.

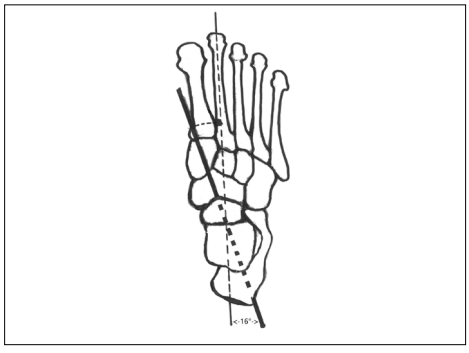

Abb. 1.12: Sagittal-Ebene des STG (16°)
Die anatomische Fußlängsachse (als Referenzlinie) verläuft von der hinteren (posterioren) Fersenmitte durch das Grundgelenk der 2. Zehe (feine Strichelung)

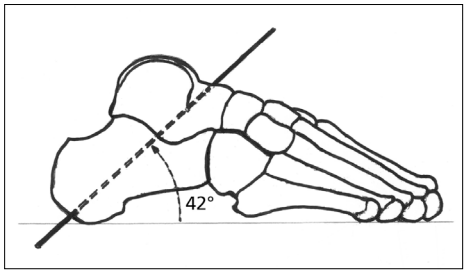

Abb. 1.13: Transversal-Ebene des STG (42°)
Lage in der Frontal-Ebene (48°)

Die Anteile des STG-Bewegungsumfangs in der Transversal-Ebene (Adduktion – Abduktion) und der Frontal-Ebene (Inversion – Eversion) sind bis auf wenige Grade gleich. In der Sagittal-Ebene besteht minimale Plantarflexion und Dorsalextension. Es können Abweichungen innerhalb dieser Winkelwerte vorkommen, die den Anteil der prozentualen Be-

weglichkeit in den drei Hauptebenen verändern.

Eine anormal steilere Bewegungsachse (> 42°) des STG wird in der Bewegungsebene des Fußes einen höheren Prozentsatz der Bewegung in der Transversal-Ebene (Adduktion und Abduktion) ermöglichen, als in der Frontal-Ebene (Inversion und Eversion). In diesem Fall wird die Bewegungsebene des STG ein flacheres mediales Fußgewölbe bei der Gangabwicklung zeigen. Die vorherrschende Bewegungsrichtung des STG bei diesem Fuß ist die Abduktion/Adduktion.

Eine anormal flachere Bewegungsachse (<42°) im STG wird in der Bewegungsebene des Fußes einen höheren Prozentsatz der Bewegung in der Frontal-Ebene (Inversion und Eversion) ermöglichen als in der Transversal-Ebene. Deshalb wird die Bewegungsebene des STG hier ein höheres mediales Fußgewölbe bei der Gangabwicklung zeigen. Die vorherrschende Bewegungsrichtung des STG bei diesem Fuß ist die Inversion und Eversion.

Intertarsale Gelenk**mobilität** des STG

Eine intertarsale Gelenkmobilität des STG besteht, wenn es **distal davon keine einschränkende Beweglichkeit** gibt. Diese Mobilität ist meist im unbelasteten Zustand vorhanden. Die dorsale Fläche des Fußes lässt sich bei intertarsaler Gelenkmobilität dorsalextendieren, also zur Tibia hin bewegen.

Die Supination bei intertarsaler Gelenkmobilität des STG bewirkt eine Adduktion, Inversion und Plantarflexion des Fußes. **Die Pronation** bewirkt eine Abduktion, Eversion und Dorsalextension des Fußes. Der **Talus bleibt** dabei **unbeweglich**, während der Calcaneus und die anderen Knochen des Fußes sich als eine Einheit in allen drei Ebenen bewegen.

- Die **Intertarsale Gelenkmobilität** des STG betrifft meist den **unbelasteten Zustand** des Fußes.
- Es besteht keine einschränkende Beweglichkeit distal des STG.
- Außer dem Talus sind der Calcaneus und die distal liegenden Knochen des Fußes als Einheit in allen drei Ebenen beweglich.
- Die STG Pronation bewirkt eine Abduktion, Eversion, Dorsalextension und die Supination eine Adduktion, Inversion, Plantarflexion.

Intertarsale Gelenk**stabilität** des Subtalar-Gelenks

Eine intertarsale Gelenkstabilität besteht, **wenn sich die distal liegenden Knochen des Subtalar-Gelenks (STG) nicht bewegen.** Stattdessen bewegt sich der proximal liegende Bereich des STG. Wenn eine Belastung (Kraft) auf den Vorfuß einwirkt, gibt es dort keine Bewegung, jedoch unterschiedliche Bewegungen des Talus, Calcaneus und oberen Sprunggelenks.

Bei der intertarsalen Gelenkstabilität verursacht die STG-Pronation die Adduktion und Plantarflexion des Talus, Eversion des Calcaneus und eine Innendrehung des Unterschenkels. Während der Pronation tritt der mediale Bereich des Talus in Verbindung mit dem Os naviculare deutlicher hervor. Es entsteht auch mehr lateraler Kontakt des Talus-Kopfes mit dem Os naviculare. Dies ist eine Bestätigung für die Adduktion des Talus, die auch durch ein Röntgenbild darstellbar ist. Die Adduktion des Talus besitzt in Bezug zur Eversion des Calcaneus die gleiche Größenordnung.

Die Supination bei intertarsaler Gelenkstabilität des STG bewirkt eine Abduktion und Dorsalextension des Talus. Der Calcaneus invertiert in Verbindung mit der Außendrehung des Unterschenkels. Der Calcaneus bewegt sich nur in der Frontal-Ebene, wogegen der Talus sich in der Transversal- und Sagittal-Ebene bewegt. Der Taluskopf besitzt zum Os naviculare mehr medialen Kontakt, wenn

das STG bei intertarsaler Gelenkstabilität supiniert.

Wenn ein anormal **großer Bewegungsumfang des STG** vorhanden ist, wird der Talus in der Transversal-Ebene einen größeren Bewegungsspielraum besitzen, als der Calcaneus in der Frontal-Ebene. Der Hauptanteil der STG-Bewegung dieses Fußes geschieht durch den **größeren Bewegunsumfang des Talus** in der Transversal-Ebene und folglich mehr Innendrehung des Unterschenkels als normal.

Ein anormal niedriger Bewegungsumfang des STG erzeugt einen größeren Bewegungsspielraum des Calcaneus in der Frontal-Ebene und **weniger Talus-Bewegung** in der Transversal-Ebene. Hierdurch dreht sich der Unterschenkel weniger als normal nach innen.

Bei der STG-Pronation – während der intertarsalen Gelenkstabilität – entsteht eine Plantarflexion des Talus durch das Subtalar-Gelenk. Sie ist wesentlicher Bestandteil der STG-Pronation bei intertarsaler Gelenkstabilität. Falls das obere Sprunggelenk in diesem Zustand aber fixiert ist, kann sich das STG nicht bewegen.

Die gleichen Zusammenhänge ergeben sich aus der STG-Supination, wenn das obere Sprunggelenk dorsalextendiert.

Die Drehung des Unterschenkels bei Belastung des Fußes kann 13° bis 26° betragen.

- Die **Intertarsale Gelenkstabilität** des STG betrifft meist den belasteten Zustand des Fußes.
- Es besteht keine Bewegung der distal vom STG liegenden Knochen.
- Talus, Calcaneus und Unterschenkel bewegen sich bei Belastung des Fußes.
- Die STG-Pronation bewirkt eine Adduktion, Plantarflexion des Talus, Eversion des Calcaneus und die Innendrehung des Unterschenkels.
- Die STG-Supination bewirkt eine Abduktion, Dorsalextension des Talus, Inversion des Calcaneus und die Außendrehung des Unterschenkels.

Die Neutralstellung des STG

Sie beschreibt die Stellung des Subtalar-Gelenks (STG) in der Frontal-Ebene, bei der gleiche Anteile im Verhältnis 2/3 zu 1/3 seines gesamten Bewegungsumfangs möglich sind. Der Idealfall wäre eine weder supinierte noch pronierte Stellung des Gelenks (= 0°) in Bezug zur Mittellinie des unteren Unterschenkel Drittels.

Bei maximaler Supination invertiert der Calcaneus 2/3, bei maximaler Pronation 1/3 des erhaltenen Messwertes. Das untere Sprunggelenk kann in der Regel doppelt so viel supinieren als pronieren.

Der Wert der STG-Neutralstellung gilt nur als Referenzpunkt. Da das Gelenk den Bewegungsumfang und die Bewegungsrichtung der davon distal sowie proximal liegenden Gelenke beeinflusst, haben die Werte Bedeutung für die Fußfunktion. Die Autoren Root, Orien und Weed beschreiben die **Neutralstellung als Position des STG, bei der es weder proniert noch supiniert ist**.

Berechnungsbeispiel 1:

Gemessene Inversion des Calcaneus =	20°
Gemessene Eversion des Calcaneus =	10°
Der gesamte Bewegungsumfang des STG beträgt	30°
1/3 dieses Betrages = 10°	

Für die Verhältnisse von 2/3 Anteilen (Inversion) und 1/3 Anteil (Eversion) erreicht die Ferse die **Neutralstellung des STG bei 0°**.

Diese 0°-Stellung ermöglicht die Inversion (20°) und Eversion (10°) zu gleichen Verhältnisanteilen.

Berechnungsbeispiel 2:

Gemessene Inversion des Calcaneus =	23°
Gemessene Eversion des Calcaneus =	7°
Der gesamte Bewegungsumfang des STG beträgt	30°
1/3 des Betrages = 10°	

Für die Verhältnisse von 2/3 Anteilen (Inversion) und 1/3 Anteil (Eversion) erreicht die Ferse die **Neutralstellung des STG bei 3° Inversion**.

Diese Stellung: 23° - 3° = **20°** und 7° + 3° = **10°** ermöglicht die Inversion (20°) und Eversion (10°) zu gleichen Verhältnisanteilen.

Berechnungs-Beispiel 3:

Gemessene Inversion des Calcaneus =	15°
Gemessene Eversion des Calcaneus =	6°
Der gesamte Bewegungsumfang des STG beträgt	21°
1/3 des Betrages = 7°	

Für die Verhältnisse von 2/3 Anteilen (Inversion) und 1/3 Anteil (Eversion) erreicht die Ferse die **Neutralstellung des STG bei 1° Inversion.**

Diese Stellung: 15° - 1° = **14°** und 6° + 1° = **7°** ermöglicht die Inversion (14°) und Eversion (7°) zu gleichen Verhältnisanteilen.

Der Wert für die Neutralstellung des STG von 1° liegt innerhalb des Toleranzwertes von ± 2° und wird in der Praxis nicht berücksichtigt.

Wenn sich das STG in Neutralstellung befindet und von der medialen Seite betrachtet wird, verläuft eine gedachte Mittellinie durch Talus-Kopf und -Hals zum Kopf des 1.Metatarsalknochens.

Bei der Pronation wird dieselbe Linie den Kopf des 1. Metatarsalknochens plantar berühren. Bei der Supination wird dieselbe Linie den Kopf des 1. Metatarsalknochens dorsal berühren.

1.2.2 Chopart-Gelenk oder auch Chopart´sches Gelenk

Das Chopart-Gelenk des Fußes befindet sich zwischen dem Talus-Kopf (Caput tali) und Kahnbein (Os naviculare) und zwischen dem Fersenbein (Calcaneus) und Würfelbein (Os cuboideum). Es ist deshalb auch die Bezeichnung: Talonavicular- und Calcaneocuboid-Gelenk üblich.

Die nach dem Pariser Chirurgen Francois Chopart (1743 – 1795) benannte Chopart´sche Gelenklinie verläuft zwischen den genannten Gelenken. (Sie gilt in der Chirurgie als eine der Amputationslinien des Fußes.)

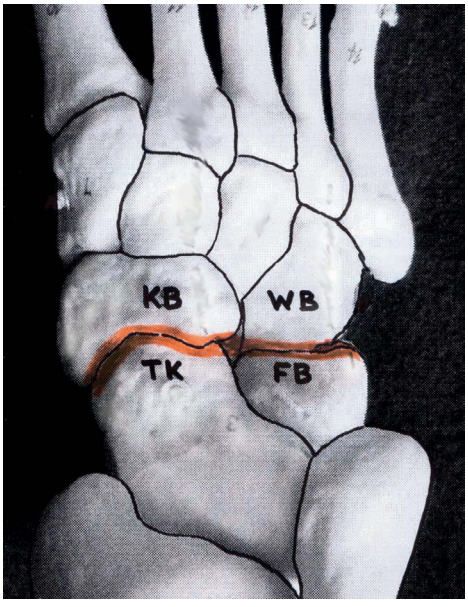

Abb. 1.14: Chopart-Gelenklinie (KB = Kahnbein; WB = Würfelbein; TK = Talus-Kopf, FB = Fersenbein)

Die Achsen des Chopart-Gelenks bei intertarsaler Gelenkmobilität

Die Querachse des Chopart-Gelenks

Die Querachse des Chopart-Gelenks verläuft zu 52° in der Transversal- und zu 57° in der Sagittal-Ebene. Die Bewegung um diese Achse verläuft in allen drei Körperebenen fast gleich, weil beide Bewegungsachsen nahe dem rechten Winkel von 45° liegen. Diese Achse besitzt **einen großen Bewegungsumfang.**

Die Längsachse des Chopart-Gelenks

Die Längsachse des Chopart-Gelenks verläuft zu 15° in der Transversal-Ebene und zu 9° in der Sagittalebene. Klinisch gesehen ist hier nur eine Bewegung in der Frontal-Ebene möglich. Diese Achse besitzt nur einen **sehr kleinen Bewegungsumfang von ca. 5° bis 7°**.

Die quer- und längsverlaufenden Achsen sind in ihrer Bewegung voneinander

unabhängig. Deshalb kann eine Achse pronieren, während die andere supiniert.

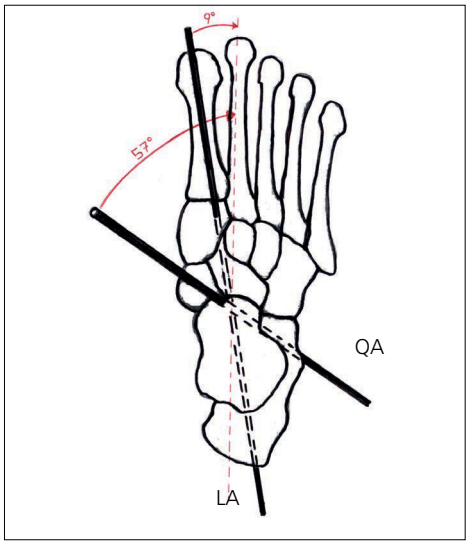

Abb. 1.15: Sagittal-Ebene des Chopart-Gelenks
LA = Längsachse (9°), QA = Querachse (57°)
Rotgestrichelte Linie = anatomische Referenzlinie

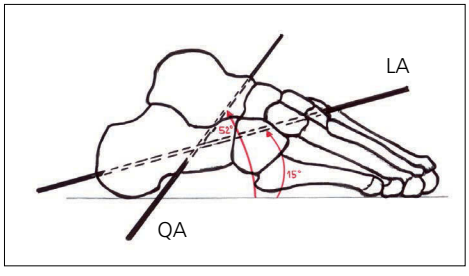

Abb. 1.16: Transversal-Ebene des Chopart-Gelenks
LA = Längsachse (15°), QA = Querachse (52°)

Der **Umfang und die Bewegungsrichtung des Vorfußes im Verhältnis zum Rückfuß hängt unmittelbar mit der Position des Subtalar-Gelenks (STG) zusammen**:

Bei **Supination** besitzt das STG einen größeren Bewegungsumfang in der Transversal-Ebene. Im Chopart-Gelenk verkleinert sich der Bewegungsumfang in beiden Richtungen (Pronation und Supination). Deshalb bleibt der Vorfuß im Verhältnis zum Rückfuß invertiert, adduziert und plantarflektiert, wenn das Chopart-Gelenk vollständig proniert (siehe auch Neutralstellung des STG).

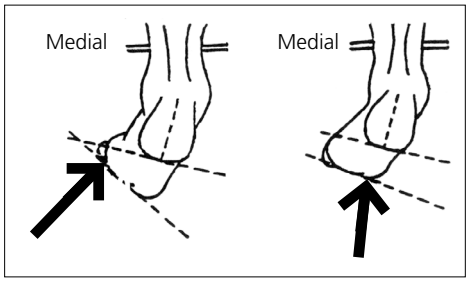

Abb. 1.17: Die STG-Supination verkleinert den Bewegungsumfang (re.) des Chopart-Gelenks

Bei **Pronation** besitzt **das STG** einen größeren Bewegungsumfang in der Sagittal-Ebene.

Im Chopart-Gelenk nimmt die Bewegung zu. Es kann im Vorfuß Pronation und Supination erfolgen.

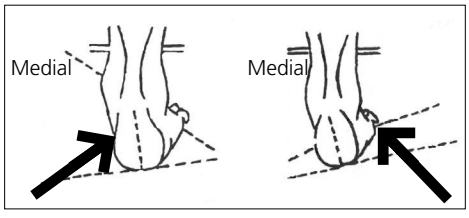

Abb. 1.18: Die STG-Pronation vergrößert den Bewegungsumfang (li.) des Chopart-Gelenks

Wenn das STG proniert, liegt die Querachse des Chopart-Gelenks zur Transversal-Ebene mehr parallel (re.), als bei der Neutralstellung des STG. Diese Lageänderung der Querachse des Chopart-Gelenks erhöht den Prozentsatz der Vorfuß- zur Rückfußbewegung in der Sagittal-Ebene. Es gibt in der Transversal-Ebene einen entsprechend geringeren Prozentsatz der Bewegung des Vorfußes im Verhältnis zum Rückfuß. Deshalb kann bei einer pronierten STG-Stellung der Bodenwiderstand das Chopart-Gelenk leichter pronieren und den Vorfuß weniger stabilisieren.

Anmerkung: li. = links; re. = rechts

In Neutralstellung des STG ist das Chopart-Gelenk maximal proniert. Der Vorfuß kann im Verhältnis zum Rückfuß lediglich supinieren (adduzieren, invertieren und plantarflektieren).

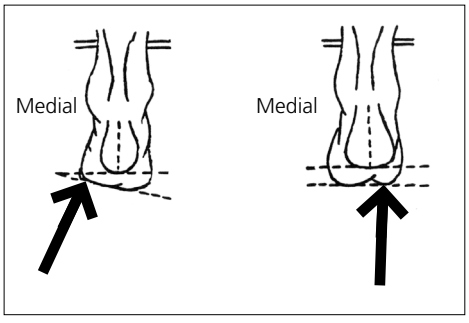

Abb. 1.19: Bei der STG-Neutralstellung ist nur die Supination des Vorfußes verfügbar (li.). Die Eversion (Pronation) des Vorfußes geht nicht über die rechtwinkelige Stellung hinaus (re.).

Wenn sich das STG in Neutralstellung befindet, steht die plantare Fläche des Vorfußes parallel zur plantaren Fläche der Ferse. Eine Beeinträchtigung mit dem Chopart-Gelenk entsteht in Richtung der Pronation. Deshalb ist nur die Supination im Chopart-Gelenk möglich.

STG-Supination = größerer Bewegungsumfang des STG in der Transversal-Ebene, Abnahme des Bewegungsumfangs im Chopart-Gelenk
STG-Pronation = größerer Bewegungsumfang des STG in der Sagittal-Ebene, Zunahme des Bewegungsumfangs im Chopart-Gelenk
Neutralstellung des STG = in der Regel steht dann die plantare Fläche des Vorfußes parallel zur Fersenfläche. Pronation des Chopart-Gelenks ist beeinträchtigt, nur Supination ist möglich.

Chopart-Gelenk-Reaktionen auf unterschiedliche Standpositionen

Im Stand bewirkt das Körpergewicht in Verbindung mit dem Bodenwiderstand immer eine Pronation auf den Vorfuß. Der Grund dafür ist, dass die Vorfußbelastung in der Sagittal-Ebene auf beide Bewegungsachsen des Chopart-Gelenks trifft. Wenn sich das STG in Neutralstellung befindet, ist das Chopart-Gelenk in der Längs- und Querachse vollständig proniert.

Praktische Experimente zwischen STG- und Chopart-Gelenk-Reaktionen

1. Ein Keil wird unter die **mediale Seite des Calcaneus** gelegt. Er bewirkt 5° Inversion des Calcaneus in Bezug zur Mittellinie des Unterschenkels. Es ist festzustellen, dass hier der Vorfuß mehr invertiert als der Calcaneus. Der Vorfuß kann deshalb diese Stellung nicht kompensieren (= verkleinerter Bewegungsumfang), weil das STG supiniert. Die laterale Belastung des Vorfußes ist hier größer als auf der lateralen Fersenseite.

Definition der Kompensation:
Die Kompensation wird als Veränderung einer Struktur, Lage oder Funktion eines Körperteils verstanden, um die Abweichung einer Struktur, Lage oder Funktion eines anderen Körperteils auszugleichen.

2. Ein Keil wird unter die **mediale Seite des Vorfußes** gelegt. Er bewirkt 5° Inversion des Vorfußes. Der Calcaneus invertiert hierbei nicht, weil die Gradzahl für die Inversion des Vorfußes innerhalb des Bewegungsumfanges von 5° bis 7° der Längsachse des Chopart-Gelenks liegt. Deshalb wird die durch den Keil bedingte Inversion vollständig durch die Längsachse des Chopart-Gelenks kompensiert. Der Calcaneus wird nur dann invertieren, wenn der Keil mehr Winkelgrade aufweist, als die Longitudinalachse ausgleichen kann.

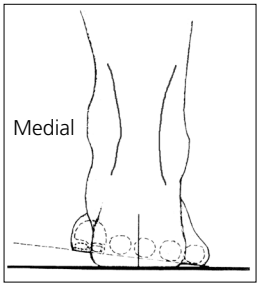

Abb. 1.20: Kompensation der Vorfußinversion durch das Subtalar-Gelenk (STG)