dl-Technik-Edition

Axel Mühlhäuser

Festsitzende Implantatarbeiten

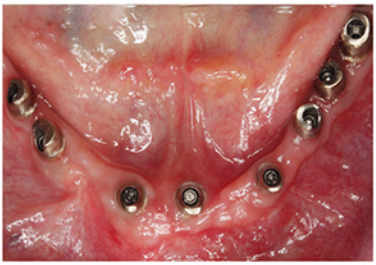

Verlag Neuer Merkur GmbH

Axel Mühlhäuser

Festsitzende Implantatarbeiten

Verlag Neuer Merkur GmbH

Bibliografische Informationen der Deutschen Bibliothek
Die Deutsche Bibliothek verzeichnet diese Publikation in der Deutschen Nationalbibliografie; detaillierte bibliografische Daten sind im Internet über http://dnb.ddb.de abrufbar.

© 2009 Verlag Neuer Merkur GmbH
Verlagsort: Postfach 60 06 62, D-81206 München

Alle Urheberrechte vorbehalten. Vervielfältigungen bedürfen der besonderen Genehmigung.

Das Werk einschließlich aller seiner Teile ist urheberrechtlich geschützt. Jede Verwertung außerhalb der engen Grenzen des Urheberrechtsgesetzes ist ohne Zustimmung des Verlages unzulässig und strafbar. Das gilt insbesondere für Vervielfältigungen, Übersetzungen, Mikroverfilmung und die Einspeicherung und Verarbeitung in elektronischen Systemen.

Alle in dieser Veröffentlichung enthaltenen Angaben, Ergebnisse usw. wurden vom Autor nach bestem Wissen erstellt und von ihm und dem Verlag mit größtmöglicher Sorgfalt überprüft. Gleichwohl sind inhaltliche Fehler nicht vollständig auszuschließen. Daher erfolgen alle Angaben ohne jegliche Verpflichtung oder Garantie des Verlages oder des Autors. Sie garantieren oder haften nicht für etwaige inhaltliche Unrichtigkeiten (Produkthaftungsausschluss). Im Text sind Warennamen, die patent- oder urheberrechtlich geschützt sind, nicht unbedingt als solche gekennzeichnet. Aus dem Fehlen eines besonderen Hinweises oder des Zeichens ® darf nicht geschlossen werden, es bestehe kein Warenschutz.

dl-Technik-Edition
Axel Mühlhäuser – Festsitzende Implantatarbeiten
1. Auflage 2009

Redaktion: Almut Rech
Titelgestaltung: Peter Hänssler
Layout: Ute Buchholz-Gall und Peter Hänssler
ISBN 978-3-937346-54-0

Druck: Bavaria-Druck, München

Vorwort

Eine implantatprothetische Versorgung stellt für viele Patienten bereits im Vorfeld eine erhebliche Belastung dar – der Gedanke an eine schmerzhafte, vielleicht langwierige Behandlung, die Ungewissheit ob des Langzeiterfolges, einer verbesserten Kosmetik, Funktionalität, und – nicht zu vergessen –, der finanziellen Seite. Dessen sollten sich Zahntechniker und Zahnarzt stets bewusst sein und dem Patienten ein größtmögliches Gefühl an Sicherheit und Zuverlässigkeit vermitteln.

Einzelimplantate im Seitenzahngebiet – eine auf den ersten Blick unspektakuläre Sache. In der täglichen Praxis jedoch oftmals problembehaftet: Das vorhandene Knochenmaterial ermöglicht keine ideale Lage der Implantate oder ist unzureichend für einen größeren Implantatdurchmesser. Die Lösung läge hier in einem chirurgischen Eingriff, der jedoch von vielen Patienten, nicht zuletzt aus finanziellen Gründen, abgelehnt wird oder aus klinischer Sicht kontraindiziert ist. Der erste Teil dieses Buches zeigt, wie trotzdem ein kosmetisch und physiologisch bestmögliches Ergebnis erzielt werden kann. Die wichtigsten Arbeitsschritte step by step und Tipps zur Fehlervermeidung erleichtern die Umsetzung und bringen Sicherheit für ein optimales Ergebnis.

Bei umfangreichen Implantatversorgungen steht bei den Patienten zumeist der Wunsch nach einer festsitzenden Arbeit im Vordergrund. Jedoch ist gerade im festsitzenden Bereich für den Langzeiterfolg eine gezielte Parodontalhygiene maßgeblich entscheidend und muss bereits in der Planungsphase unbedingt berücksichtigt werden. Um eine optimale Reinigung mit Interdentalbürstchen und Superfloss zu gewährleisten, sollte der Interdentalraum absolut konvex gestaltet sein, abhängig von Durchmesser des Implantats und dessen Ausrichtung zur klinischen Krone. So sollte bei der Auswahl der Abutments das Weichgewebe besondere Beachtung finden. Hilfreich hierzu sind bereits im Vorfeld ein Wax-up sowie die interdisziplinäre Planung für eine optimale Weichgewebeidealisierung.

Feste Größen, die über Erfolg oder Misserfolg bei umfangreichen Implantatsanierungen entscheiden, sind die klinischen Vor-

arbeiten, die interdisziplinäre Planung, ein strukturierter Arbeitsablauf und ein professionelles Zeitmanagement. Für eine detaillierte Planung im Vorfeld sind im besten Falle Modelle und Fotos aus früheren Jahren vorhanden, um dem Techniker die individuelle patiententypische Situation vor Augen zu führen. Unabdingbar ist der direkte Kontakt zum Patienten, um dessen Wünsche und Sorgen zu verstehen. Nach einer exakten Analyse der Situationsmodelle folgen obligatorisch Set-up und Wax-up. Die Lage der Implantate, Weichgewebevorgaben, Anforderungen an Funktion und Kosmetik sind weitere Parameter, die die Ausführung beeinflussen.

Damit auch ein enger zeitlicher Rahmen die Durchführung nicht negativ beeinflusst, sind ein klar definierter, verbindlicher Ablaufplan und eine sinnvolle, detailliert geplante Teamarbeit im Labor vonnöten. Der zweite Teil des Buches zeigt auf, dass das routinierte Zusammenspiel von Zahntechniker und Behandler auch bei Patienten mit schwierigsten Voraussetzungen ein kosmetisch und funktionell bestmögliches Ergebnis zur Verbesserung ihrer Lebensqualität möglich macht.

Almut Rech
Leitung Technik-Redaktion *das dental labor*

Inhalt

Kapitel 1 **Weichgewebemanagement Teil 1 . . . . . 9**
Der erste Patientenfall 9
Sammelabformung und Modellherstellung 10
Wax-up 14
Weichgewebemanagement 15
Suprakonstruktion 16
Tertiärkonstruktion 20
Schlussbetrachtung 22

Weichgewebemanagement Teil 2 25
Der zweite Patientenfall 25
Ausführung 25
Wax-up und Weichgewebemanagement 26
Suprakonstruktion 29
Tertiärkonstruktion 34
Schlussbetrachtung 36

Weichgewebemanagement Teil 3 41
Der dritte Patientenfall 41
Klinische Aspekte 41
Ausführung 42
Modellherstellung 43
Abutmentauswahl und
Weichgewebemanagement 44
Idealisieren des Abutments 46
Das VMK-Gerüst 49
Die Verblendung 51
Schlussbetrachtung 52
Nachwort 53

Kapitel 2 **Komplexe Implantatversorgung Teil 1 . . . . . 55**
Der Leidensweg der Patientin 55
Die Planung 56
Klinische Vorbereitung 56
Modell- und Bissherstellung 59
Set-up und Wax-up 65

Individuelle Abutments im Frontbereich 70
Herstellung der Seitenzahnabutments 73

Komplexe Implantatversorgung Teil 2 79
Die Suprakonstruktion in der Front 79
Die Suprakonstruktion im Seitenzahngebiet 84
Die Gerüsteinprobe 94

Komplexe Implantatversorgung Teil 3 97
Das keramische Verblenden 97
Ergebnis nach Finish und Politur 108
Eingliedern 115
Schlussbetrachtung 121
Danksagung 123

Weichgewebemanagement Teil 1

Dieses Kapitel ist einer scheinbar lapidaren Sache gewidmet: den einzelnen Implantatversorgungen im Seitenzahngebiet. Jedoch zeigt sich, dass gerade die einfachen Dinge Probleme bereiten können. Oftmals ist auch im Seitenzahngebiet nicht mehr genügend Knochenangebot für einen größeren Implantatdurchmesser vorhanden oder das vorhandene Knochenmaterial ermöglicht keine ideale Lage. Umfangreiche chirurgische Maßnahmen scheitern oft am Willen des Patienten oder an den finanziellen Mitteln. Wie hier dennoch ein bestmögliches Ergebnis in kosmetischer als auch physiologischer Hinsicht möglich wird, zeigen die nachfolgenden Patientenarbeiten deutlich step by step.

Nicht immer findet der Zahntechniker ideale Voraussetzungen für seine Arbeit vor. Gerade im Implantatsektor wird hierbei oftmals dem Behandler unterstellt, dass er ohne Bohrschablone gearbeitet hätte. Dies mag in früheren Zeiten sicherlich ab und an zutreffend gewesen sein, heutzutage ist jedoch überwiegend die Röntgen- und/oder CT-Diagnostik fester Bestandteil der Planung. Verbunden mit einer computerunterstützten Lagebestimmung sind Fehler weitgehend auszuschließen.

Nun wird sich der eine oder andere Leser fragen, weshalb den Technikern immer wieder Fälle mit nicht idealen Voraussetzungen vorliegen. Die Erklärung ist denkbar einfach. Bekannterweise atrophiert das Knochenangebot nach längerem Zahnverlust, je nach Patient unterschiedlich stark. Entsprechend verändert sich auch das Weichgewebe, sehr zum Nachteil einer späteren Implantatversorgung. Um hier bestmögliche Voraussetzungen zu schaffen, wären umfangreiche chirurgische Maßnahmen notwendig (z. B. Sinuslift, Onlaygraft, Auflagerungsplastik bzw. Beckenspanentnahme). Auch beim Weichgewebemanagement stehen heute viele chirurgische Möglichkeiten zur Verfügung. All diese Maßnahmen bedeuten neben den bekannten Leidenszeiten für den Patienten auch einen nicht unerheblichen zusätzlichen Kostenfaktor. Gerade im Seitenzahngebiet stellt sich hierbei oftmals die Frage, ob nicht anderweitig, einfacher, ein gutes Ergebnis erreicht werden kann.

In diesem Kapitel wurde sich genau dieser Zielgruppe angenommen und anhand ausgewählter Fälle aufzeigt, wie aus zahntechnischer Sicht ohne zusätzlicher chirurgischer Maßnahmen dennoch ein befriedigendes Resultat hergestellt werden kann. Mit dem Behandler und Implantologen Dr. Frei wurden einige hierfür prädestinierte Fälle ausgesucht und gelöst. Besonders wichtig war die Region der 6er und 7er, da hier oftmals die größte Diskrepanz zwischen Implantatdurchmesser und klinischer Krone vorhanden ist. Bei zwei Fällen war eine bestmögliche Lösung nur durch individuell hergestellte Abutments möglich, jedoch zeigt der dritte Fall, wie dies auch mit dem richtigen, konfektionierten Abutment möglich ist.

Der erste Patientenfall

Behandler und Implantologe:
Dr. Burkard Frei, Praxis Dr. Fuchs & Partner, Leonberg

Ausführung:
Drei VMK-Kronen mit individuellen Abutments auf Implantate regio 35, 36 und 46

Implantatsystem:
Camlog, Durchmesser 3,8 mm und 4,3 mm

Klinische Aspekte:
Das Präoperative OPG zeigte ausreichende Knochenverhältnisse in vertikaler sowie horizontaler Richtung, das Bone-mapping ergab jedoch eine stark ausgeprägte linguale Einziehung im Bereich der linea mylohyoidea. Knochenqualität D2. Zur Vermeidung einer Perforation des Unterkieferastes nach lingual wurden drei Implantate (regio 36, 45, 46) mit einer Angulation von ca. 20° nach lingual gesetzt. Aufgrund des allgemeinen Gesundheitszustands des Patienten wurde auf weitergehende chirurgische Maßnahmen verzichtet.

Sammelabformung und Modellherstellung

Bei dem vorliegenden Fall kamen die Abformpfosten für die geschlossene Abformung zum Einsatz. Nachdem die Heilungskappen entfernt sind, werden die Abformpfosten im Mund eingebracht **(Abb. 1)**. Wie in der Detailansicht bereits ersichtlich, wird ein Problem bei der späteren Versorgung die sehr weite Linguallage bzw. -ausrichtung werden. Nachdem die Repositionshilfen einwandfrei auf die Abformpfosten aufgesetzt sind – ein Klick bestätigt die richtige Endlage –, kann der Sammelabdruck erfolgen. Im folgenden Arbeitsschritt wird der Abdruck genau auf bestehende Fehlstellen hin untersucht – keinesfalls darf jedoch Abdruckmaterial in den Repositionshilfen sein, da dieser sonst unbrauchbar wäre **(Abb. 2)**. Die Einzelkomponenten der Abdrucknahme mit geschlossenem Löffel sind die Abformpfosten und zugehörigen Laborimplantate **(Abb. 3)**, die farbliche Kodierung schließt Fehler aus.

Jetzt werden Abformpfosten und Laborimplantat mit dem zugehörigen Inbus-Schraubendreher zusammengeschraubt **(Abb. 4)** und in den Abdruck reponiert **(Abb. 5)**. Auch schließt die farbliche Kodierung der Repositionshilfen ein Verwechseln aus, ein spürbares Einrasten signalisiert die richtige Endstellung.

Nach wie vor wird eine Zahnfleischmaske bei jeder Implantatarbeit für unerlässlich gehalten. Zum einen kann der Sitz bzw. die Passung bei abgenommener Zahn-

Abb. 1 Abformpfosten für den geschlossenen Löffel in vivo

Abb. 2
Abdruck mit eingebrachten Repositionshilfen

Abb. 3
Die farbliche Kodierung von Abformpfosten und Laborimplantat schließt Fehler aus

Abb. 4
Nach dem Zusammenschrauben werden die Teile entsprechend der Farbkodierung ...

Abb. 5
... in den Abdruck reponiert

Abb. 6
Beim fertigen Meistermodell zeigt sich bereits die linguale Ausrichtung

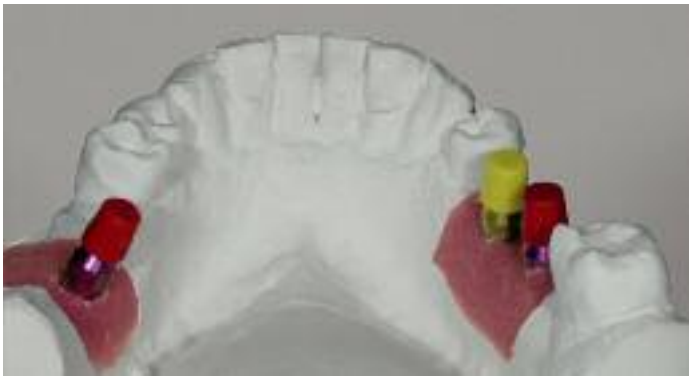

Abb. 7
Die Kappen der Bissnahme sind aufgesetzt

fleischmaske bestmöglich kontrolliert werden, zum anderen kann diese perfekt den notwendigen Weichgewebeoptimierungen angepasst werden. Hierbei haben sich die Fräser mit GSQ-Verzahnung (Fa. Gebr. Brasseler, Lemgo) bestens bewährt, trotz hoher Schneideleistung eine optimale Oberflächenbeschaffenheit. Nach Herstellerangaben wird der Abdruck nun isoliert und das Zahnfleischmaskenmaterial in den Abdruck eingebracht, jedoch dürfen die Unterschnittflächen des Laborimplantats nie bedeckt sein. Soweit vollständig ausgehärtet, werden die mesialen und distalen Enden rechtwinklig abgeschnitten. Somit ist ein perfekter Übergang zum Gips vorhanden und gleichzeitig eine sichere Verankerung gewährleistet. Abschließend kann nun der Abdruck mit Superhartgips komplettiert werden **(Abb. 6)**.

Die Modellmontage des Oberkiefers mittels Gesichtsbogen in einen individuellen Artikulator dürfte bekannt sein. Zum Einstellen des Gegenbisses werden die gleichfalls farblich kodierten Bisskappen aufgesteckt **(Abb. 7)** und die Impressionen auf der Zentrikplatte soweit reduziert, dass nur noch die okklusalen Impressionen vorhanden sind **(Abb. 8)**. Eine schaukelfreie, eindeutige Lage auf dem Meistermodell ist wichtige Voraussetzung für ein perfektes Endergebnis **(Abb. 9)**.

Abb. 8
Eine exakte Zentrikplatte ist für das Gelingen unerlässlich ...

Abb. 9
... und muss nach dem Reduzieren der Impressionen bewegungsfrei aufliegen

Wax-up

Gerade im Implantatsektor ist für ein bestmögliches Ergebnis bzw. richtiges Weichgewebemanagement ein Wax- up als erster Arbeitsschritt unverzichtbar **(Abb. 10)**. Hierbei steht keinesfalls die okklusale Gestaltung im Vordergrund, vielmehr die stimmige Gesamtform, die basalen Anteile und die Interdentalraumgestaltung. Verschiedene Vorwälle von bukkal, okklusal und lingual fixieren die Situation und erleichtern bzw. sichern bei den späteren Arbeitsschritten die Vorgehensweise. Ein verwindungsfreies 1:1-Knetsilikon der Shore-Härte 85 bis 95 ist sehr empfehlenswert, ein gutes Adaptions- und scharfes Zeichnungsverhalten unbedingte Voraussetzung. Wie haben hier mit Zetalabor Platinum (Zhermack, Marl) nur beste Erfahrungen. Das Beschleifen, ob mit Fräser oder mit dem Nasstrimmer, geht problemlos vonstatten und ergibt eine glatte Oberfläche.

Abb. 10 Das obligatorische Wax-up

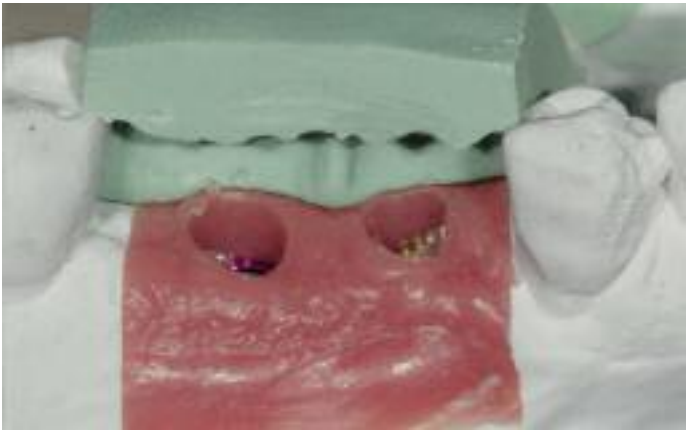

Abb. 11 Vorwälle aus Platinum (Zhermack, Marl) zeigen die Bereiche, bei denen Weichgewebemanagement notwendig ist

Weichgewebemanagement

Ein erster Vergleich mit dem Vorwall zeigt bereits, dass hier ohne entsprechendes Weichgewebemanagement kein vernünftiges Ergebnis erreicht werden kann **(Abb. 11)**. Das Implantat regio 45 sitzt für die zahntechnische Ausführung zu weit distal, der Implantatdurchmesser regio 46 ist bezüglich der notwendigen Molarenausformung zu gering. Des Weiteren liegen die Implantate sehr weit lingual, d. h. um im Verhältnis zum Gegenbiss eine annähernd ideale Zahnstellung zu erreichen, muss das Weichgewebe idealisiert werden. Entsprechende Unterlagen (z. B. Röntgenbilder, Angaben zur Weichgewebesituation) können hierbei hilfreich sein, auf jeden Fall sollten derartige Maßnahmen immer in Absprache mit dem Behandler erfolgen. Soweit die notwendigen Hintergrundinformationen vorliegen, kann mit dem Idealisieren begonnen werden. Hierzu wird der Sulkus vom Abutmentplateau nach außen hin mit den GSQ-Fräsern derart erweitert, bis entsprechend den Vorwällen eine bestmögliche Plattform für die Tertiärkonstruktion vorliegt **(Abb. 12)**. Um Beschädigungen am Laborimplantat zu verhindern, darf dies aber nur bei abgenommener Zahnfleischmaske erfolgen.

Abb. 12 Mit dem GSQ-Fräser erfolgten die Idealisierungen an der Zahnfleischmaske

Suprakonstruktion

Durch die umfangreichen Weichgewebeanpassungen kann bei derartigen Fällen nur ein individuelles Abutment zum Einsatz kommen. Aufgrund der Seitenzahnlage der Implantate wurden bei der Ausführung angussfähige Goldabutments verwendet **(Abb. 13). Um während der Arbeitsphase die beiliegenden Originalschrauben nicht unnötig zu belasten oder gar zu beschädigen, sollten im Laborbereich immer nur die zusätzlich erhältlichen Laborschrauben verwendet werden!**

In der Ansicht mit eingebrachten Abutments wird die Lingualneigung der Implantate mehr als deutlich **(Abb. 14)**. Wie-

Abb. 13
Die angussfähigen, individuellen Abutments

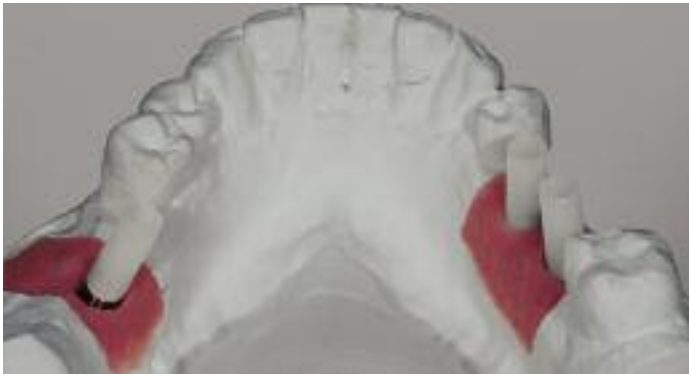

Abb. 14
Zahnfleischmaske mit Idealisierung und eingebrachten Abutments

der unter Zuhilfenahme der Vorwälle werden nun die Kunststoffkamine der Abutments auf das ideale Maß gekürzt **(Abb. 15)**. Dann bei abgenommener Zahnfleischmaske die vertikale Neigung, soweit möglich, idealisiert, hierbei eignen sich die aus dem Gold- oder NE-Bereich bekannten Fräser Typ H 364 RGE (Gebr. Brasseler, Lemgo). Jedoch muss aus Stabilitätsgründen zu jeder Zeit gewährleistet sein, dass zumindest ein dünner, schmaler, zirkulär umfassender Bereich aus Kunststoff (und später auch aus Gold) bestehen bleibt. Der Abutmentsitz darf nicht beschädigt oder unterkonturiert werden, der Aufbau wäre sonst unbrauchbar.

Mithilfe der Vorwälle kann man nun die individuellen Abutments modellieren. Hierzu wird zuerst der Sulkus aufgefüllt. Dafür wird ein weicheres, schrumpfungsarmes Wachs verwendet. Der zirkuläre Abschluss sollte etwas unterhalb der Gingivahöhe verlaufen. Anschließend werden die übrigen Bereiche mit Fräswachs ergänzt und bereits in Wachs gefräst, eine leicht konische Fräsfläche erleichtert das spätere Eingliedern. Eine laufende Kontrolle anhand der Vorwälle zeigt den richtigen Weg und verhindert Fehler **(Abb. 16)**. Vor dem Einbetten ist nochmals eine akribische Kontrolle der subgingivalen Anteile unter dem Stereomikroskop notwendig.



Abb. 15
Nach dem Kürzen der Länge werden die lingualen Anteile so weit als möglich reduziert

Abb. 16
Das Fräsen der supragingivalen Anteile in Wachs

Jede Fehlstelle muss ergänzt bzw. beseitigt werden. Die Modellation darf keinesfalls bis an den Implantatsitz herangeführt werden, ein minimaler Abstand ist notwendig, um Beschädigungen auszuschließen. Gleichzeitig wird der Übergangsbereich verstärkt, um ein sicheres Ausfließen zu gewährleisten. Es ist sehr darauf zu achten, dass das Modellierwachs völlig spaltfrei anliegt, ebenso müssen der Tubus, die Nocken und die Implantatauflagefläche absolut wachs-, kunststoff- und fettfrei sein, um ein Angießen in diesen Bereichen zu verhindern.

Angestiftet wird im offenen Ringguss **(Abb. 17)**. Um ein sicheres Angießen zu gewährleisten, sollte die Vorwärmtemperatur nicht unter 750 °C liegen und bei mehreren Abutments mindestens 60 Minuten auf Endtemperatur gehalten werden. Gerade bei Implantatarbeiten bedarf es einer hochgoldhaltigen Legierung, die den erhöhten Anforderungen gerecht wird. Hier wird seit vielen Jahren Biolight (Fa.

Abb. 17 Angestiftet im offenen Ring

Abb. 18 Ein perfektes Gussergebnis ohne Fehlstellen

Argen Edelmetalle, Düsseldorf) im Teleskop- bzw. Implantatbereich mit bestem Langzeiterfolg verwendet.

Ausgebettet wird mit Glanzstrahlperlen bei niedrigem Druck (1 bis 1,5 bar), der Implantatsitz, Tubus und die Nocken sollten nicht direkt angestrahlt werden. Eventuell noch verbliebene minimale Einbettmassenrückstände lassen sich zumeist durch das Absäuern, Ultraschallreinigungsbad und Abdampfen entfernen. Bereits vor dem Abtrennen zeigt sich ein perfektes Ergebnis **(Abb. 18)**.

Abb. 19 Ausarbeiten nur mit der Polierhilfe

Jegliche Bearbeitung oder Politur wird ausschließlich mit den verfügbaren Polierhilfen und dem zugehörigen Universalhalter vollzogen. Nur so ist eine Beschädigung oder Unterkonturierung der Implantatauflagefläche zu vermeiden. Im ersten Arbeitsgang wird die leichte Überkonturierung oberhalb des Implantatsitzes mit einem Silikonpolierer entfernt und der Übergang zum angussfähigen Abutment nahtlos hergestellt. Die restlichen subgingivalen Bereiche können geglättet werden, es dürfen weder konkave Bereiche, Lunker oder gar ein Spalt vorhanden sein. Auch die Politur, die besonders exakt erfolgen muss, um den Langzeiterfolg zu gewährleisten, wird nur mit eingebrachter Polierhilfe vollzogen **(Abb. 19)**. Abschließend können die supragingivalen Bereiche gefräst oder ausgearbeitet werden, den zervikalen Randbereich legen wir minimal unter den Gingivasaum. Die fertigen individuellen Goldabutments sind in der **Abbildung 18** dargestellt, schön zu erkennen die basale Ausformung. In der Detailaufnahme auf dem Meistermodell wird neben der Stufenausformung auch die eingefräste Rotationssicherung deutlich **(Abb. 20)**.

Abb. 20
Die fertigen individuellen Abutments, nur die basalen Anteile sind poliert

Tertiärkonstruktion

Die individuellen Abutments müssen vor dem Pattern absolut fett- und ölfrei sein und werden dann auf die Polierhilfen aufgebracht. Nachdem der Schraubenkanal exakt mit Wachs verschlossen ist, kann die Patternschicht aufgetragen und nach dem Aushärten auf Stärke geschliffen werden. Nach dem Reponieren der Teile auf das Meistermodell wird mit dem Modellieren der eigentlichen Tertiärkonstruktion begonnen. Gerade bei Implantatarbeiten sollte auf eine ausreichende Metallunterstützung der Keramik geachtet werden **(Abb. 22 und 23)**. Die Vorwälle vom Wax-up erleichtern die Modellation ungemein und lassen nahezu keinen Spielraum für Fehler.

Abb. 21 Beachtenswert die Stufenausformung und der Übergang zum Weichgewebe

Abb. 22 und 23 Die fertige Gerüstmodellation 45, 46 und 36